

24.47

R.C.P. EDINBURGH LIBRARY
R26688X0236

HÄMATOLOGISCHE

UNTERSUCHUNGEN

VON

Dr. JULIUS WEISS

EM. ASSISTENT AN HOFRATH PROF. DRASCHE'S ABTHEILUNG
IM K. K. ALLGEMEINEN KRANKENHAUSE ZU WIEN.

WIEN, LEIPZIG, TESCHEN.
VERLAG DER K. U. K. HOFBUCHANDLUNG KARL PROCHASKA.
1896.

Vorrede.

Vorliegende »Hämatologische Untersuchungen« bilden das Resultat einer Reihe von Arbeiten, mit denen ich mich vom Jahre 1890 bis zur Gegenwart beschäftigt habe. Sie betreffen sowohl das Gebiet der hämatologischen Histologie, als auch das der Klinik der Blutkrankheiten. Die wesentlichsten Thatsachen der an erster Stelle eingereihten Abschnitte vorliegender Publication sind denjenigen Autoren, welche sich mit Hämatologie beschäftigen, bereits bekannt, da ich dieselben, wenn auch in anderer Form und verschiedenem Zusammenhang, entweder als kurze Mittheilungen, oder in Verbindung mit anderen Gegenständen des Faches bereits früher der Oeffentlichkeit übergeben habe. Aus diesen letztgenannten Publicationen habe ich hierorts nur jene Ergebnisse meiner Untersuchungen angeführt, welche, wie ich wohl ohne Unbescheidenheit behaupten kann, nach dem gegenwärtigen Stande unserer hämatologischen Kenntnisse einen gewissen bleibenden Werth erlangt haben. Hiezu habe ich an entsprechenden Stellen all' das eingefügt, was durch seitherige Arbeiten auf dem gleichen Gebiete entweder als Bestätigung oder als Ergänzung der von mir gewonnenen Untersuchungsresultate gelten kann.

Im Abschnitte IV habe ich speciell nachgewiesen, inwiefern die von mir gefundenen Aldehydreactionen der Leukocytenkörnung mit den neuesten Forschungen auf dem Gebiete der Cellularchemie übereinstimmen, resp. einzelne Ergebnisse derselben in besonderer Art zu stützen vermögen. Im Abschnitte VIII habe ich meiner Anschauung »über die Wechselbeziehungen des Blutes zu den Organen« durch Anführung

einer Reihe neuer Untersuchungen eine sichere Basis zu schaffen versucht. Ich weiss nicht, ob mir dies vollkommen gelungen, zumal gerade in dieser Frage die normale Histologie, im Speciellen über die Abstammung des lymphoiden Gewebes vom Bindegewebe (wie ich im Texte des Näheren ausführe), ein grosses Stück Arbeit zu leisten hat.

Die Abschnitte IX und X enthalten die Mittheilungen von einer Reihe selbst beobachteter Krankheitsfälle, die geeignet erscheinen, das dunkle Gebiet der Pseudoleukämie in besonderer Art zu beleuchten. Ich habe versucht, die verschiedenen Krankheitstypen, die unter diesem Namen zusammengefasst werden, von einander zu sondern und trete dafür ein, nur für eine specielle Form von Lymphdrüsenerkrankung die Bezeichnung »Pseudoleukämie« zu behalten.

In den Abschnitten XI und XII bringe ich die Mittheilungen einiger Fälle von Lymphämie, deren Charakteristik ich auf Grundlage des histologischen Blutbefundes zu geben versuche, um sie einerseits von der Leukämie maiori sensu vollkommen zu trennen, andrerseits auf gewisse gemeinsame Merkmale hinzuweisen. Die in den Text eingefügten, nach Original-Präparaten gezeichneten Blutbilder mögen als deutliche Illustration meiner Untersuchungsergebnisse dienen. Die dem Schlusse des Textes beigegebene Tafel enthält eine Reihe von histologischen Bildern aus den Organen von der Lymphämie-, resp. Leukämie-Erkrankung, bezüglich deren specieller Erläuterung auf die dieser Tafel vorgedruckte Figurenerklärung verwiesen sei.

Beim Abschlusse vorliegender Schrift gedenke ich aller jener Herren, welche in wohlwollender Weise meine Arbeiten gefördert haben. Eine traurige Erinnerung weckt das Bild meines leider zu früh verstorbenen Chefs, weiland Hofrath Kahler's, an dessen Klinik ich in das Studium der Hämatologie eingeführt wurde. Den geehrten Herren Professoren Stricker und Schenk und Director von Hüttenbrenner bin ich zu Danke verpflichtet, da ich in ihren Instituten meine histologischen Arbeiten auszuführen Gelegenheit hatte. In besonderer Schuld stehe ich gegenüber meinem verehrten Chef, Herrn Hofrath Drasche, an dessen Abtheilung mir

während meiner dreijährigen Assistenzzeit die uneingeschränkte Benützung des Krankenmaterials gestattet war. Schliesslich danke ich meinem verehrten Lehrer, Herrn Professor Kolisko, und den derzeitigen Assistenten des pathologisch-anatomischen Institutes für die bereitwillige Ueberlassung des entsprechenden Leichenmaterials.

Wien, im Juni 1896.

Der Verfasser.

Inhalt.

Seite

Vorrede III

I Die Vanillin-Reaction der eosinophilen Zellen 1

II. Die Aldehydreactionen der Leukocytenkörnung und ihre Bedeutung 6

III. Die mikrochemische Prüfung der Leukocytenstoffe nach den Methoden von Frank Schwarz 12

IV. Die Beziehungen der Aldehydreactionen zu neueren Forschungsergebnissen der Cellularchemie 22

V. Das Charakteristikon des leukämischen Blutbildes 26

VI. Das Blutbild eines Lymphosarcoms der Milz 33

VII. Hämatologische Befunde im Säuglings- und Kindesalter . . . 37

VIII. Die Wechselbeziehungen des Blutes zu den Organen 53

IX. Pseudoleukämie als »Sammelbegriff« 65

X. Die Pseudoleukämie »als selbständige Krankheit« 82

XI. Zur Kenntnis der Lymphämie 91

XII. Beziehungen der Lymphämie zur Leukämie 104

I.

Die Vanillin-Reaction der eosinophilen Zellen. [1])

Mit verschiedenen mikrochemischen Studien beschäftigt, gelang es mir, eine neue Reaction der eosinophilen Zellen zu finden, die mir eine gewisse Bedeutung zu haben scheint.

Man benöthigt zur Ausführung dieser Reaction eine alkoholische Vanillinlösung, die etwa 1 pCt. käuflichen Vanillins enthält, ferner eine Mischung chemisch reiner Schwefelsäure, gemengt mit dem gleichen Volumtheil destillirten Wassers, endlich eine Ferrisulfatlösung, von welcher man einige Tropfen vor Beginn der Reaction zu der Schwefelsäuremischung hinzufügt. Die mit einer dünnen Blutschichte beschickten Deckgläser werden im Trockenkasten auf ca. 115° C. erhitzt und hierauf auf 24 Stunden in die alkoholische Vanillinlösung gebracht. Daraus entfernt, tropft man mit einer Glasnadel eine geringe Menge der eben beschriebenen Mischung von Ferrisulfat und Schwefelsäure auf eines der auf einer weissen Präparirplatte liegenden Deckgläschen. Nach ca. 10—20 Minuten wird ein Deckglas auf einen Objectträger, der zuvor mit einem Tropfen der mit Ferrisulfat versetzten Schwefelsäure beschickt ist, aufgelegt und die Ränder des Deckglases mittels *Dubois*'schen Kitts luftdicht befestigt.

Untersucht man nun das Präparat mit einer guten Immersionslinse — ich wählte zunächst nur mein eigenes und das Blut anderer gesunden Individuen —, so sieht man die rothen Blutzellen in ihrer natürlichen Hämoglobinfarbe, die Leukocyten blass und ungefärbt, ihre Kerne ebenfalls nicht tingirt, aber ihre bekannten Formen scharf ausgeprägt. Jene grob granulirten Zellen endlich, die wegen ihrer Affinität zum Eosinfarbstoff als eosinophile Zellen bezeichnet werden, zeigen ihre Granula violett-blau gefärbt.

---

[1]) Als vorläufige Mittheilung im „Centralblatt f. d. med. Wissenschaften" (1891, Nr. 40/41) veröffentlicht.

Die Gesammtcontur der Körner lässt alle Gestalten erkennen, die wir bei der Eosinfärbung zu sehen gewohnt sind: Halbmondform, Thorula, zersprengte, unregelmässige Formen.

Wurde die Erhitzung geeignet angestellt und die Ferrisulfat-Schwefelsäure-Mischung etwas länger einwirken gelassen — das Zulange schadet auch, weil sonst die ganze Schichte schrumpft, zu einer Membran coagulirt und sich vom Deckgläschen abhebt —, so sieht man, wie das Präparat schon makroskopisch einen leicht violetten Farbenton annimmt; bei der mikroskopischen Betrachtung hat in einem solchen Präparat das Hämoglobin der rothen Blutzellen einen leicht violetten Farbenstich erhalten, während die »eosinophilen« Zellen dunkelblaue Tinction ihrer Granula darbieten.

Diese Reaction habe ich nicht nur mit normalem Blut, sondern zu wiederholten Malen mit leukämischem Blut vorgenommen. An den Präparaten des leukämischen Blutes zeigen ebenfalls nur die als eosinophil bezeichneten Körnerzellen diese prägnante Farbenreaction, während die anderen Leukocyten ein homogenes, blasses Protoplasma darbieten.

Die Farbenreaction erhält sich einige Stunden. Als ich einmal an einem leukämischen Blutpräparate die Reaction derart ausführte, dass die rothen Blutzellen leicht violett, die eosinophilen Granulationszellen dunkelviolette Färbung zeigten, so fand ich, als ich das Präparat am anderen Tage mit der Immersionslinse betrachtete, dass die rothen Blutzellen den blauen Farbenstich verloren hatten, während die Körner noch immer blau tingirt waren; am zweitnächsten Tage war auch die Färbung der Körner verschwunden. Es eignen sich daher solche Präparate nicht zur Aufbewahrung, da der längere Contact mit der Schwefelsäure die Färbung wieder zerstört.

Die eben geschilderte Farbenreaction ist eine Reaction auf Eiweisskörper. *Reichl* [2]) und *Mikosch* [3]) haben gefunden, dass die aromatischen Aldehyde die Fähigkeit besitzen, mit Eiweisssubstanzen in Gegenwart eines Condensationsmittels (Schwefelsäure) und eines sauerstoffabgebenden Körpers (Ferrisulfat) typische Farbenreactionen zu liefern. Der Vorgang der Reaction erzeugt gefärbte Condensationsproducte organischer Beschaffenheit — dies ist eine neue Gattung von Eiweissreactionen, welche sich von allen bisher angewendeten ganz wesentlich unterscheidet. Da wir bisher nur das Vanillin zu

[2]) *C. Reichl.* Neue Eiweissreactionen. Sitzungsbericht der kaiserl. Akademie der Wissenschaften in Wien. XCVIII. u. XCIX. 1889 u. 1890.

[3]) *C. Reichl* und *C. Mikosch.* Ueber Eiweissreactionen und deren mikrochemische Anwendung. Wien, 1890.

Reactionsversuchen an Blutpräparaten verwendeten, so soll weiters nur von diesem die Rede sein.

Das gefärbte Condensationsproduct der Eiweissreaction mit Vanillin besteht aus der Verbindung einer Farbbase mit Schwefelsäure. Die Farbbase kann daraus durch Alkalien ausgeschieden werden. *Reichl* und *Mikosch* haben zahlreiche Versuche angestellt, um zu erfahren, ob nicht andere Verbindungen dieselbe Farbenreaction lieferten. Sie gelangten nach ausgedehnten Untersuchungen zu dem Resultate, dies entschieden verneinen zu müssen. Dagegen war die Möglichkeit vorhanden, dass Spaltungsproducte der Eiweisskörper ähnliche Farbenreactionen zeigen könnten. Zunächst wurden die nicht aromatischen Spaltungsproducte der Eiweisskörper geprüft, es kamen in Betracht: Aldehyde und Säuren der Fettkörper, Asparagin, Leucin, Glutaminsäure, Inosit — mit allen diesen Spaltungsproducten liessen sich die Erscheinungen der Farbenreaction nicht erhalten.

Die aromatischen Spaltungsproducte der Proteinsubstanzen lassen sich in 3 Gruppen bringen: 1) die Phenolgruppe, 2) die Phenylgruppe, 3) die Indolgruppe. Vertreter der zwei ersten Gruppen (Phenol, Kresole, Tyrosin, Phenylessigsäure) und desgleichen das der Indolgruppe zugehörige Indol lieferten mit Vanillin kein blaues oder violettes Reactionsproduct. Wurde hingegen der zweite Repräsentant der Indolgruppe, das Skatol, in alkoholischer Lösung mit Vanillin, verdünnter Schwefelsäure und Ferrisulfat im Wasserbade erwärmt oder lässt man das Gemenge einige Zeit lang stehen, so tritt eine violette Färbung ein, wie sie sich bei den Eiweisskörpern kundgibt. Hiermit ist also der Beweis geliefert, dass die Skatolgruppe die Reaction der Eiweissstoffe mit Vanillin bedingt.

Ich habe bisher nur das Vanillin zu der geschilderten mikrochemischen Reaction des Blutes verwerthbar gefunden, setze jedoch gegenwärtig meine Untersuchungen fort, da ich vermuthe, dass auch andere Aldehydreactionen zur Verwertung gelangen könnten. Da nun die eosinophilen Granula diese von *Reichl-Mikosch* entdeckte und in der Mikrochemie der Pflanzenzellen vielfach verwendete Vanillinreaction zeigten, so kann ich wohl mit einiger Berechtigung die eosinophilen Granula als Eiweisskörper betrachten. Ich befinde mich mit dieser Ansicht im Gegensatz zu *Ehrlich's* Meinung, da dieser ausdrücklich sagt[4]): »Die beschriebenen Eigenschaften der α-Granulationen lassen die chemische Natur des

[4]) *Ehrlich:* Ueber die specifischen Granulationen des Blutes. Verhandlungen der physiol. Gesellschaft zu Berlin 1878—79, Nr. 20.

in ihnen enthaltenen Stoffes nicht erkennen, es lässt sich nur wahrscheinlich machen, dass derselbe kein Eiweisskörper sei«.

In gleichem Sinne äussert sich auch *Ehrlich's* Schüler, *Schwarze*, in seiner Inauguraldissertation »Ueber eosinophile Zellen«.

Es taucht nun die Frage auf, warum bei richtiger Ausführung der Vanillinreaction nur die specifischen Granulationen die typische Färbung liefern und nicht auch der Protoplasmaleib und die Kerne der übrigen Leukocyten, so zahlreich letztere auch im normalen Blute vorhanden sein mögen. Die Antwort darauf finden wir sofort in zahlreichen Belegen aus der botanischen Literatur. Trotz der bisher ziemlich dürftigen Kenntnis über die chemische Zusammensetzung des Protoplasmas wissen wir wohl, dass dasselbe eine grosse Menge der verschiedensten Körper enthält, unter diesen wohl stets Eiweissstoffe, von denen jedoch nicht bekannt, in welchem Zustande und in welcher Verbindung sie im Zellkörper vorhanden sind. So ist es beispielsweise unbekannt, an welchen Atomcomplex der Blutfarbstoff im Zellkörper der rothen Blutzellen gebunden erscheint, und man vermuthet nur, dass diese Substanz das Lecithin sei *(Hammarsten)*. Deshalb haben die Botaniker, um wenigstens eine bestimmte Nomenclatur zu besitzen, die Substanz der Zelle als Cytoplasma, die Substanz des Kernes als Nucleoplasma bezeichnet, und man ist auf botanischem Gebiete in der That sehr eifrig, die verschiedenen Eiweisskörper, welche an der Zusammensetzung dieser Plasmasubstanzen teilnehmen, näher kennen und charakterisiren zu lernen.

Die Erfahrungen der botanischen Mikrochemiker und zunächst die von *Reichl* und *Mikosch* haben nun die unzweifelhafte Thatsache ergeben, dass das Cytoplasma junger, noch wachsthumsfähiger Zellen die bekannten mikrochemischen Eiweissreactionen liefern, dass dagegen das Nucleoplasma, ebenso wie das Cytoplasma älterer Gewebe diese Reactionen nicht darbieten. »Daraus darf nun keineswegs der Schluss abgeleitet werden«, sagt *Reichl* und *Mikosch*, »dass im Plasma älterer Gewebe kein Eiweiss mehr vorhanden, sondern dass an der Zusammensetzung alten Cytoplasma's solche Eiweisskörper Antheil nehmen, welche bestimmte Eiweissreactionen gar nicht oder nur in sehr schwachem Maasse zeigen«.

Diese Deutung auf das Blut übertragen, lässt das Eintreten der Reaction bei den eosinophilen Granulationen und das Ausbleiben bei dem Protoplasma der übrigen Leukocyten dahin erklären, dass nur die Körnerzellen, mit der specifischen

Tinctionsfähigkeit für's Eosin, als junge noch wachsthumsfähige Zellen Eiweisskörper enthalten, welche die Vanillinreaction liefern, während das Zellplasma der übrigen Leukocyten als »nicht mehr wachsthumsfähig« diese Reaction nicht zu geben im Stande sind. Es ist dies, wie ich besonders hervorheben muss, ein Analogieschluss und haften ihm alle Mängel derartiger Folgerungen an.

Eine andere Erklärung jedoch, die uns die Botaniker nicht angeben, die man aber sowohl auf die Pflanzenzellen, als auf die Zellelemente des Blutes verwenden könnte, wäre die, das die Eiweisskörper in denjenigen Zellen, welche die Farbenreaction nicht liefern, in einer Weise im Zellplasma gebunden und vertheilt erscheinen, dass diese Art der Verbindung und Vertheilung das Eintreten der Reaction unmöglich macht. Diese Deutung erscheint mir wahrscheinlicher.

II.

Die Aldehydreactionen der Leukocytenkörnung und ihre Bedeutung. [1])

Nachfolgend werde ich zwei weitere mikrochemische Reactionen, die mir zu finden gelungen sind und mir zur Stütze meiner bisherigen Anschauung dienen dürften, beschreiben.

1. Die Reaction mit Cinnamylaldehyd.

Mit Hilfe des Zimmtaldehyds bei Gegenwart von Schwefelsäure und Ferrisulfat gelingt es, an mittelst Erhitzung fixirten Bluttrockenpräparaten eine typische Farbenrection hervorzurufen, deren Vorgang schon an und für sich allgemeines Interesse erregen muss, weil durch die gegenseitige Action genannter Verbindungen eine Färbung bestimmter Zellinhaltsstoffe hervorgerufen wird — eine Färbung, von der wir mit Sicherheit behaupten können, dass sie das Resultat einer chemischen Reaction, nicht eine einfache physikalische Zwischen- und Anlagerung von Farbstofftheilchen, wie man sich nach der physikalischen Theorie des Färbevorganges lange Zeit hindurch die Färbung von Geweben mittelst Farbstoffen erklärt hat.

Die Ausführung dieser Reaction gelingt in folgender Weise:

Die mit einer dünnen Blutschichte bestrichenen Deckgläschen werden zunächst durch 2 Stunden zur Fixation der Zellelemente im Trockenkasten erhitzt. Hierauf werden sie auf 24 Stunden in einprocentige Lösung von Zimmtaldehyd gelegt. Das Cinnamylaldehyd — von mir direct von der Firma *H. Trommsdorf* bezogen — stellt eine dunkelgelbe, klare, intensiv zimmtartig riechende Flüssigkeit dar, von der

---

[1]) Publicirt in den Mittheilungen des embryolog.-histologischen Institutes der k. k. Universität in Wien, 1892.

man so viel zu einer gewissen Quantität absoluten Alkohol mengt, dass daraus 1 Procent alkoholische Lösung genannten Aldehyds resultirt. Nach 24 Stunden aus dieser Lösung entfernt, legt man die Deckgläschen mit der bestrichenen Seite nach oben auf eine weisse Präparirplatte und tropft eine geringe Menge einer Schwefelsäure-Ferrisulfatlösung auf die Präparate. Die Schwefelsäure muss von der Concentration genommen werden, wie sie als Acid. sulfur. conc. pur. in unseren Apotheken käuflich und lässt eine weitere Verdünnung der Schwefelsäure die Reaction nicht zu Stande kommen. Der Zusatz der ebenfalls frisch bereiteten Ferrisulfatlösung zur Schwefelsäure soll nur einige Tropfen betragen und soll erst kurz vor dem Anstellen der Reaction gemacht werden. Schon circa 1—2 Minuten nach dem Auftropfen der Ferrisulfatschwefelsäuremischung sieht man die Blutschichte einen leicht bräunlichen Farbenton annehmen. Sofort legt man die Deckgläser auf die mit einem Tropfen der Ferrisulfatschwefelsäuremischung befeuchteten Objectträger und kann nun zur mikroskopischen Betrachtung der Präparate übergehen. Es wäre nur noch ferner anzurathen, die Deckgläser mittelst *Dubois*-schen Kittes an den Objectträger zu fixiren, weil bei der Besichtigung mit der Oelimmersionslinse ein Flottiren des Präparates bei der Verschiebung hintangehalten wird und weil ferner ein Ueberfliessen von Schwefelsäure und etwaige Beschädigung der Linse auf diese Weise leicht verhütet wird. Die Durchsicht der so behandelten Präparate zeigt nun sämmtliche Elemente in ihrer Form und in ihren Contouren wohl erhalten, die rothen Blutzellen hämoglobinfarben, aber gleichzeitig mit einem braunvioletten Farbenstich. Die Leukocyten in ihrem Cytoplasma sind vollständig ungefärbt und blass, ihre Kerne meist nicht deutlich differentirt. Typisch ist das Aussehen der grobgranulirten Zellen oder sogenannten eosinophilen Zellen, deren einzelne Granula dunkelviolett erscheinen, scharf sich von dem Untergrund abhebend, sowohl was die Gesammtcontour des Zellleibes betrifft, als auch die Körner selbst. Betrachtet man nun ein derartiges Präparat von Zeit zu Zeit durch einige Stunden, so sieht man, wie die rothen Blutzellen den der Hämoglobinfarbe beigemengten Farbenstich allmälig verlieren, wie andererseits unter dem Einflusse der Schwefelsäure die Kerne der weissen Blutzellen in der Mitte der ungefärbten Zellleiber immer schärfer und deutlicher vortreten, während die eosinophilen Zellen die schwarzviolette Tinction noch lange Zeit festhalten. Es gelingt diese Reaction sowohl mit normalen, als mit leukocytotischem und leukämischem Blute und ich wende mich nun gleich zur Beschreibung der

2. Reaction mit Salicylaldehyd.

Der technische Vorgang ist ganz derselbe wie bei der Reaction mit Zimmtaldehyd. Das Salicylaldehyd ist eine farblose Flüssigkeit von charakteristischem Geruch. Die zur Verwendung kommende alkoholische Lösung soll etwa 1 Procent sein — 0·5 Salicylaldehyd zu 50·0 Alkohol absol. Die Ferrisulfatschwefelsäure muss dieselbe Concentration haben wie bei der Vornahme der Cinnamylaldehydreaction, eine minder concentrirte Schwefelsäure lässt die charakteristische Färbung ebenso wenig zu Stande kommen, wie ein zu starker Zusatz von Ferrisulfatlösung. Der Hauptunterschied dieser Reaction von jener mit Cinnamylaldehyd ist der, dass dieselbe viel langsamer eintritt als jene. Man muss die Präparate einigemale mit Ferrisulfatschwefelsäure betropfen, bis man schon makroskopisch wahrnimmt, dass die aufgetragene Blutschichte einen leicht röthlichen Farbenstich angenommen hat; schreitet man zur mikroskopischen Besichtigung des Präparates, so findet man, die rothen Blutzellen haben ihre Hämoglobinfarbe behalten, obwohl derselben meist eine leicht röthliche Farbennuance fremder Natur zukommt, der Zellleib aller Leukocyten ist vollkommen blass und ungefärbt, ihre Kerne anfänglich undeutlich differenzirt, treten nach längerer Einwirkung der Säure scharf vor, sind aber ebenfalls vollkommen ungefärbt. Dagegen erscheinen die Granula der eosinophilen Zellen röthlichblau, verlieren nach einiger Zeit den rothen Farbenstich und bieten so noch einigen Stunden eine violblaue Tinction dar; auch diese hält sich noch einige Zeit, um dann allmälig abzublassen, wie eben sämmtliche Zellelemente, und zwar bei der Cinnamylaldehydreaction noch früher als bei der eben beschriebenen, durch den dauernden Contact, die mit der Schwefelsäure aufgelöst und zerstört werden.

* * *

Jedes der drei Aldehyde, mit denen sich die Reaction anstellen lässt, leitet sich von einem anderen Derivat des Benzolkernes ab. Während das Salicylaldehyd

$$C_6 H_4 \begin{matrix} — OH, \\ — COH \end{matrix}$$

wie seine Formel schon zeigt, von einer einfachen Oxylsäure abstammt, einer Säure, welche eine Hydroxyl- und eine Carboxylgruppe enthält, ist das Cinnamylaldehyd $C_6 H_5 — CH .CH — COOH$ auf das Styrol zurückzuführen, eine Kohlenstoffverbindung, welche als Phenyläthylen zum Aethylen $C_2 G_4$ in derselben Beziehung steht, wie etwa das Toluol zum Sumpf-

gas. Das Vanillin stellt das Aldehyd der Vanillinsäure dar, welche wieder als Monomethyläther der Procatechusäure, einer Dioxybenzoesäure mit zwei Hydroxylen und einem Carboxyl zu betrachten ist.

Den Vorgang und die Behandlung der Blutpräparate zur Darstellung der Vanillinreaction habe ich bereits im ersten Abschnitte kurz beschrieben und wäre nur bemerkenswerth, hervorzuheben, dass zum Gelingen der Vanillinreaction eine viel geringere Concentration der Schwefelsäure nothwendig ist als bei der Reaction mit genannten zwei anderen Aldehyden. Die Farbe, welche bei richtiger Anstellung dieser Reaction die eosinophilen Granula annehmen, lässt sich am besten als hellblau bezeichnen, wenngleich die feinere Nuancirung der Farbe je nach der Dauer der Schwefelsäurewirkung innerhalb gewisser Grenzen wechselt.

Die eben beschriebenen Reactionen wurden von dem Entdecker derselben, dem Botaniker *C. Reichl* [2]) in Wien, als typische Färbungsreactionen auf Eiweisskörper angegeben. Im Jahre 1889 machte *C. Reichl* an die Akademie der Wissenschaften die Mittheilung, dass sowohl Benzaldehyd als auch Salicylaldehyd die Fähigkeit besitzen, mit Eiweisssubstanzen in Gegenwart eines Condensationsmittels (Schwefelsäure) und eines Sauerstoff abgebenden Körpers (Ferrisulfat) bestimmte Farbenreactionen zu liefern. Zur Zeit seiner ersten Mittheilung war es *Reichl* noch nicht klar, wodurch diese Farbenbildung zu Stande käme. Die weitere Beschäftigung mit diesem Gegenstande zeigte, dass auch andere Aldehyde aromatischer Herkunft, wie das Vanillin, das Cinnamylaldehyd, das Cuminaldehyd, das Anisaldehyd, endlich der Methyläther des Procatechualdehyds, das Piperonal, bei Gegenwart der erwähnten Reagentien mit Eiweisskörper zusammengebracht gefärbte Condensationsproducte organischer Beschaffenheit erzeugten. Nicht aromatische Aldehyde, wie das Acetyl-, das Butyl- und das Valeraldehyd lieferten keine typischen Farbenerscheinungen, es scheint also das Zustandekommen dieser Reactionen durch Tinction an die aromatische Herkunft eines der verwendeten Reagentien gebunden zu sein. Die Bedeutung dieser neuen Eiweissreactionen wurde jedoch erst befestigt, als die sichere Thatsache gefunden wurde, dass verschiedene nicht aromatische Körper, wie Alkohole, Glycocoll, Harnstoff, Harnsäure, Fette, mehrwerthige Säuren und Kohlenhydrate keine derartigen gefärbten Condensationsproducte wie die Eiweisskörper lieferten. Da ferner alle bisher verwendeten

[2]) *C. Reichl*, Eine neue Reaction auf Eiweisskörper. Sitzungsbericht der kaiserl. Akademie der Wissenschaften in Wien. Mai 1889, Bd. XCVIII, 2. — *C. Reichl*, Neue Eiweissreactionen. 1890, Bd. XCIX, 2.

Farbenreactionen der Proteinsubstanzen immer nur bestimmten Atomgruppen der Eiweisskörper zukamen, so war es nothwendig, zu wissen, welches Spaltungsproduct der Eiweisssubstanzen beim Zustandekommen der neu gefundenen Reactionen betheiligt sei. Es zeigte sich nun, dass, wenn man Scatol mit einer alkoholischen Lösung der erwähnten Aldehyde zusammenbringt, verdünnte Schwefelsäure und einen Tropfen Ferrisulfat hinzusetzt und hierauf im Wasserbade erwärmt, nach einiger Zeit dieselbe Färbung eintritt, wie man sie bei der gleichen Behandlung von Proteinsubstanzen findet. Da nun ausgedehnte Untersuchungen ergaben, dass weder die nicht aromatischen Spaltungsproducte der Eiweisskörper, noch auch die Vertreter der Phenol- und Phenylgruppe die geschilderte Farbenreaction lieferten, so war man zu der unmittelbaren Annahme gezwungen: Die Bildung von gefärbten Condensationsproducten ist durch die Scatolgruppe der Eiweisskörper veranlasst.

C. Mikosch[3]) hat im Verein mit *Reichl* die Verwerthbarkeit der gefundenen Reactionen für ihre mikrochemische Anwendung geprüft; als Botaniker haben sich die genannten Autoren selbstverständlich nur auf die Untersuchung pflanzlicher Gewebe beschränkt und haben in der That mit Hilfe dieser Untersuchungsmethode theils schon früher entdeckte Befunde bestätigt, als auch neue, wichtige Thatsachen hinzugefügt. Die Erfahrung hat die beiden Autoren gelehrt, dass zur mikrochemischen Anwendung nicht sämmliche der oben erwähnten Aldehyde verwendbar sind, sondern vor allen nur: das Salicylaldehyd, das Zimmtaldehyd, das Vanillin. Aus diesem Grunde habe auch ich nur die letztgenannten Aldehyde für die mikrochemische Untersuchung des Blutes verwerthet, zuerst das Vanillin; Salicylaldehyd und Zimmtaldehyd gaben mir bei meinen ersten Versuchen negative Resultate, erst als ich daran ging, stärkere Concentrationen von Schwefelsäure zu nehmen, gelangen die Farbenreactionen in der bereits geschilderten Weise — typisch und prägnant. Dadurch, dass es mir also glückte, mit verschiedenen Aldehyden die Farbenreactionen zu erzielen, glaube ich alle jene Einwände zu beseitigen, welche beim Gelingen nur einer Farbenreaction der zuerst beschriebenen Vanillinreaction eventuell erhoben werden könnten, ich glaube vielmehr mit allen jenen Argumenten, welche *Reichl* und *Mikosch* bei der Entdeckung und Verwendung dieser neuen Farbenreactionen benutzt haben, für die Eiweissnatur der diese Reactionen liefernden Zellinhaltsstoffe eintreten zu können.

[3]) *C. Reichl* und *C. Mikosch.* Ueber Eiweissreactionen und deren mikrochemische Anwendung. Wien 1890.

Die Frage, warum nur die eosinophilen Granula und nicht auch Cyto- und Nucleoplasma der übrigen Leukocyten die geschilderten Farbenreactionen lieferten, habe ich im Abschnitte I., die Vanillinreaction betreffend, eingehend beantwortet und ich will nur recapituliren, dass *Reichl* und *Mikosch* nach ihrer Hypothese annehmen, dass nur die Proteinsubstanzen in jungen, noch wachsthumsfähigen Cytoplasma diese Reactionen darbieten, dass dagegen an dem Plasma älterer Gewebe nur solche Eiweisskörper Antheil nehmen, welche bestimmte Eiweissreactionen gar nicht oder nur in sehr schwachem Maasse zeigen. Eine andere Deutung habe ich selbst hinzugefügt. nämlich die, dass in denjenigen Zellen, welche die Farbenreactionen nicht lieferten, trotzdem vorhandene Eiweisskörper so im Zellplasma gebunden und vertheilt erscheinen, dass diese Art der Verbindung und Vertheilung das Eintreten der Reactionen unmöglich macht.

Auf Grund dieses Beweises von der Eiweissnatur der α-Granulationen[4]) wird der Satz *Ehrlich's* zu nichte, den derselbe wie folgt aufstellt: Die chemische Natur der α-Granulationen lässt sich nicht erkennen, es lässt sich nur wahrscheinlich machen, dass derselbe kein Eiweisskörper sei. Zwar hat *Ehrlich* vollkommen Recht, dass die α-Granulationen principiell von den in Zellen und Kernen vorhandenen Eiweissstoffen verschieden sind, aber wohl nur in dem Sinne, dass gerade die Eiweissnatur der Granula leicht nachweisbar, während die Eiweissstoffe in jenen complicirten Atomcomplexen, wie sie Zellleiber und Kerne der übrigen weissen Blutzellen vorstellen, stricte mikrochemisch nachzuweisen heutzutage noch zu den Unmöglichkeiten zählt.

[4]) Wie *Löwit* (Ziegler's Beiträge zur pathologischen Anatomie und allgem. Pathologie. Bd. X) mittheilt, sollen die groben Körnerzellen des Krebsblutes, die wohl den eosinophilen Granulazellen des menschlichen Blutes entsprechen dürften, aus der anfangs homogenen Zellsubstanz unter der Vermittlung gewisser aus dem Zellkern austretenden Körper (pyrogener Körper) als eine Art Secretionsproduct entstehen. Diese Hypothese identificirt sich in gewissem Sinne mit der von *Ehrlich* vertretenen Auffassung. *Löwit* fand ferner, dass die besprochenen Körner nach ihren chemischen Reactionen eisenhältig seien und als der Globulinreihe angehörige Eiweisskörper zu betrachten sind.

III.

Die mikrochemische Prüfung der Leukocytenstoffe nach den Methoden von Frank Schwarz.[1])

Fassen wir nun unter Proteinsubstanzen im weiteren Sinne des üblichen Begriffes alle Eiweisskörper und den Eiweissstoffen nahestehende Substanzen, welche die Hauptmasse des Protoplasmas bilden, zusammen, so wissen wir, dass die Auffindung der einzelnen Stoffe und die Feststellung der ihnen zukommenden Eigenschaften, vermöge welcher sie von einander differiren, hauptsächlich durch die makrochemische Darstellung und Prüfung der aus dem Thier- und Pflanzenleib extrahirbaren Substanzen angebahnt wurde. *Frank Schwarz* war es, der neuerer Zeit darauf hinwies[2]), wie wichtig die mikrochemische Prüfung der Zellsubstanz sei, da ein einfaches Extrahiren von Stoffen ohne Rücksicht darauf, ob analoge Substanzen ursprünglich in der Zelle vorhanden sind, zur Untersuchung von Stoffgemischen führe, die für die Beurtheilung der Vorgänge in der lebenden Zelle meist nicht verwendbar sein werden. Die Methode, welche *Schwarz*[3]) zur Prüfung der Zellinhaltsstoffe anwandte, nennt er selbst »Methode der partiellen Lösung«.[4]) Reagentien, welche,

---

[1]) Diese Mittheilung bildet einen Abschnitt meiner »Beiträge zur histologischen und mikrochemischen Kenntnis des Blutes«, Wien, *Alfred Hölder*, 1892.

[2]) *Frank Schwarz.* Cohn's Beiträge zur Biologie der Pflanzen. J. U. Kern's Verlag, Breslau, 1887, Bd. V, Heft 1.

[3]) *Frank Schwarz.* Berichte der deutsch. bot. Gesellsch. 1886, Bd. IV, Heft 11.

[4]) *Löwit* hat sich ebenfalls der *Frank-Schwarz'schen* Untersuchungsmethode bedient, um an Zellen des Krebsblutes die stofflichen Verschiedenheiten der Erythroblasten- und Leukoblastenkerne zu studiren. Eine solche besteht nach dem Ergebnisse dieser Untersuchungen in der That, indem die Erythroblastenkerne vorwiegend Nuclein, die Leukoblastenkerne dagegen Pyrenin enthalten. (Ziegler's Beiträge zur patholog. Anatomie und allgem. Pathologie. Bd. X.)

wie Alkohol, gewisse Metallsalze und Säuren, das ganze Protoplasma unlöslich machen, sind nicht geeignet, Differenzen zwischen den einzelnen Structurelementen, respective deren Stoffen darzustellen, dagegen mussten jene Reagentien, die als schlecht fixirend ausser Cours gesetzt wurden, vorhandene stoffliche Unterschiede am besten aufklären, indem sie nur einen Theil der Stoffe fällen, die übrigen jedoch lösen und zur Quellung bringen. *Schwarz* wählte nur solche Reagentien, welche bei der makrochemischen Prüfung und Differenzirung der einzelnen Proteinsubstanzen verwendet worden sind, indem er, wie bemerkt, nur diejenigen für seine Zwecke brauchen konnte, welche die Eigenschaft partieller Fällung, Lösung und Quellung besassen. Hierdurch war es möglich, zur Erkenntnis zu gelangen, ob die von den Chemikern bisher isolirten Proteinstoffe wirklich in der Zelle vorkommen oder nicht. Als solche Reagentien verwendete *Schwarz*: 10 Procent und 20 Procent Na Cl-Lösung, bei 30° gesättigte Lösung von schwefelsaurer Magnesia, Kalilauge in verschiedener Concentration, Monokaliumphosphat und Dinatriumphosphat, Kalkwasser, Ferrocyankalium-Essigsäure, doppelt chromsaures Kali, endlich einige Metallverbindungen und Säuren, welche als schlecht fixirend bekannt waren. Zur Unterscheidung gewisser Proteine war endlich die Prüfung mittelst Verdauungsflüssigkeiten nothwendig.

Indem ich bezüglich der Detailuntersuchungen auf die ausführliche Monographie von *Schwarz* verweise, will ich nur kurz die Resultate seiner Untersuchung bezüglich der Inhaltsstoffe der Pflanzenzellen resumiren, da diese vor Allem allgemeines histologisches Interesse besitzen. Im Zellkern unterscheidet *Schwarz* fünf Proteinstoffarten: das Amphipyrenin oder der Stoff, aus dem die Kernmembran besteht, das Pyrenin oder der Stoff der Kernkörperchen, das Linin, der Stoff der Kernfäden, das Paralinin, das ist jene Substanz, welche die Zwischenräume des Kerngerüstes ausfüllt, von *Hertwig* früher als Kernsaft, von *Flemming* als Zwischensubstanz bezeichnet, endlich das Chromatin, die tinctionsfähigste Substanz der Zelle, in Form von Körnchen dem Fadengerüst eingelagert.

Für das Cytoplasma nimmt *Schwarz* keine Präformation einer Gerüstsubstanz an, er hält das Plasma für eine Mischung, in welcher jedoch ein Theil in Fäden und Strängen sich umzubilden vermag und in welcher unter Umständen eine Trennung fester, zäher und flüssig gelöster Substanz stattfinden könne.

Schwarz äussert auch seine Meinung bezüglich der im Cytoplasma in Form von Körnern auftretenden Substanzen.

«Einerseits,» sagt *Schwarz*, hat man es hier mit Körnchen zu thun, die erst durch die Einwirkung von fällenden Substanzen entstanden sind, anderseits handelt es sich um Einlagerung unlöslicher, körniger Stoffe, die jedoch wieder sehr weitgehende chemische Differenzen aufweisen. Und zwar sind es die grösseren Körnchen, die als Mikrosomen bezeichnet werden, während die durch Fällung entstandenen, welche der Grundmasse ein fein punktirtes Aussehen verleihen, viel kleinere Granula darstellen. Die Mikrosomen sind Körnchen von sehr verschiedener Beschaffenheit, es sind metaplasmatische Stoffe chemisch-differenter Natur und aus diesem Grunde lassen sich allgemeine Betrachtungen über die chemische Beschaffenheit der Mikrosomen nicht aufstellen. Von den im Cytoplasma vorkommenden Körpern kann *Schwarz* gegenwärtig nur einen Stoff nach bestimmten Eigenschaften charakterisiren, es ist das Cytoplastin. Dieses Cytoplastin, identisch mit dem von *Reinke* und *Zacharias* als Plastin bezeichneten Stoffe, kommt in allen Theilen des Cytoplasmas vor, gemengt mit einer grösseren oder geringeren Quantität von Flüssigkeit und löslichen Stoffen. Die fünf Substanzen des Kernes und das Cytoplastin sind chemisch different, obwohl sich gewisse Verwandtschaftsgrade zwischen den namentlich angeführten Stoffen feststellen lassen. Für die chemische Differenz ihres moleculären Aufbaues muss nach den von *Schwarz* benutzten Methoden ihr verschiedenes Verhalten gegen Verdauungsflüssigkeiten und die andern als Reagentien verwendeten Stoffe (Na Cl-Lösungen, Kalilauge, Säuren etc.), wie sie *Schwarz* sehr minutiös und ausführlich geprüft hat, benützt werden Vergleicht man das Verhalten dieser Zellinhaltsstoffe mit der Reaction der durch Extraction gewonnenen Stoffe, die bisher makrochemisch geprüft und differenzirt worden (Albumine, Globuline, Fibrine, Mucin, Peptone etc.), so muss man zu der Schlussfolgerung gelangen, dass bei den bisherigen chemischen Untersuchungen Stoffe gewonnen wurden, welche den wirklich in den Zellen enthaltenen Körper zwar ähnlich, aber nicht gleich sind und deshalb wird für die Charakteristik und Differenzirung der Proteinstoffe in der Zukunft auch die mikrochemische Prüfung sehr bedeutend in Frage kommen.

Die von *Schwarz* gegründete Methode der partiellen Lösung habe ich auch auf die Zellelemente des Blutes anzuwenden erprobt, und wenn auch meine Untersuchungen in dieser Beziehung ziemlich lückenhaft und unvollständig — sie sind es zum Theil deshalb geblieben, weil ich bald einsehen lernte, dass die Principien der Methode noch nicht vollkommen begründet seien —, so will ich im Nachfolgenden

ein kurzes Resumé derselben geben, um daran anschliessend die Kritik dieser Art histochemischer Prüfung folgen zu lassen.

Blutpräparate, nach den gebräuchlichen Methoden auf Deckgläschen fixirt, wurden einer Reihe von Reagensflüssigkeiten ausgesetzt und theils durch nachfolgende Eosinfärbung, theils durch Doppelfärbung mit Eosin-Methylenblau geprüft, welche Veränderungen die einzelnen Zellelemente erfahren und ob die Sichtbarmachung durch die Tinction gelinge oder nicht. In nachfolgender Tabelle habe ich das Verhalten der eosinophilen Granulazellen zusammengestellt und ist die Beeinflussung der übrigen Zellelemente nur im gegensätzlichen Vergleiche zu ersteren berücksichtigt.[5])

Reagens	Nach Eosin- und Eosinmethylenblaufärbung	
	Die eosinophilen Granulazellen	Die rothen und weissen Blutzellen
Dörrung-Alkohol (24 Stunden).	Gut erhalten und und gefärbt.	Die rothen Blutzellen geschrumpft, desgleichen die Kerne der weissen.
Dörrung-Chloroform.	Fixirt und gefärbt.	Die rothen Blutzellen geschrumpft, desgleichen die Kerne der weissen.
Dörrung-H-Cl (10 Minuten).	Fixirt und gefärbt.	Die rothen Blutzellen gut erhalten und gefärbt, Leukocyten blassrosa mit angedeuteter Kernstructur.
Dörrung-Essigsäure (24 Stunden).	Fixirt, aber etwas geschrumpft.	Die rothen Blutzellen erhalten und roth gefärbt, Leukocyten rothes Plasma und deutliche Kernstructur.
Dörrung-Kalilauge.	Partiell erhalten, wenn auch nicht mit deutlicher Contour.	Die übrigen Zellen coagulirt, nur die Kerne blau tingirt sichtbar.
Dörrung-Aqu. calc. (12 Stunden).	Deutlich gefärbt und fixirt.	Rothe Blutzellen deutlich, weisse Blutzellen homogen rosa ohne Kernstructur.
Dörrung-80% Dinatriumphosphat (12 Stunden).	Gut erhalten mit scharf contourirter Granulirung.	Rothe Blutzellen gut erhalten und gefärbt, die übrigen Leukocyten nur blasse Schatten.

[5]) Scarpatetti, der (Archiv für mikroskopische Anatomie. 1891. XXXVIII. Bd.) die Schwarz'sche Untersuchungsmethode dazu verwendete, um verschiedene Reactionen mit den eosinophilen Zellen des Knochenmarkes anzustellen, weicht insoferne von meinem Versuchsergebnisse ab, als er durch Mineralsäure, Essigsäure und Kalilauge eine vollständige Lösung der eosinophilen Substanz beobachtete.

Reagens	Nach Eosin- und Eosinmethylenblaufärbung	
	Die eosinophilen Granulazellen	Die rothen und weissen Blutzellen
Dörrung-20% Na Cl. I. Grad der Fixation.[6])	Deutlich erhalten, contourirt und gefärbt.	Das Hämoglobin hat sich gelöst, man sieht nur die Schatten der Zellen.
Dörrung-20%NaCl II. Grad d. Fixation.	Sehr prägnant erhalten.	Rothe Blutzellen und Leukocyten fixirt und gefärbt.
Dörrung-10% Na Cl.	Fixirt und normal gefärbt.	Normal fixirt und gefärbt.

Bemerkenswerth sind ferner folgende Reactionen: Die getrockneten Blutpräparate wurden durch eine Essigsäure-Ferrocyankaliummischung fixirt. Ich benutzte hierzu folgende Mischung: 1 Volumtheil wässerige Blutlaugensalzlösung (von der Concentration 1:10), 2 Volumtheile Wasser, $^1/_2$ Volumtheil Eisessig. Alle Zellen wurden fixirt: Die rothen Blutzellen roth, die weissen Blutzellen rosaroth ohne Kernstructur. Die eosinophilen Zellen gefärbt und fixirt. Dasselbe Bild bot ein Präparat, welches mit Eosin und Methylenblau gefärbt wurde.

Wurde eine mässig concentrirte Lösung von Cr KO_4 zur Fixation verwendet, so zeigten sich bei der mikroskopischen Besichtigung nur die eosinophilen Zellen gut erhalten, sonst sah man nur geschrumpfte Zellreste. In einer zweiten Serie von Präparaten zeigten sich, dass die rothen Blutzellen gegenüber der Einwirkung von chromsaurem Kali viel weniger Resistenz zeigen als die Leukocyten. Durch Eosinmethylenblautinction konnte man Zellleiber und Kerne der letzteren deutlich unterscheiden, während die rothen Blutzellen nur als geschrumpfte Reste sichtbar blieben. Wurde endlich mit Millon'schem Reagens fixirt, so erwies sich auch diese Art der Fixation als brauchbar für nachfolgende Doppelfärbung, insbesondere wurde durch dieses Fixationsmittel die Tinctionsfähigkeit der eosinophilen Zellen nicht im Geringsten beeinflusst.

Nach dem Beispiele von *E. Zacharias*[7]), *Reinke* und *Rodewald*[8]), welche die Verwendung von Verdauungsfermenten zur Erkennung gewisser Stoffe im Protoplasma in die Pflanzenhistologie einführten, prüfte ich die Einwirkung

[6]) Als erster Grad der Fixation ist eine kurz dauernde Erhitzung unter 100° angenommen, als zweiter Grad eine länger dauernde Dörrung der Bluttrockenpräparate bis zu 120°.

[7]) *E. Zacharias.* Botanische Zeitschrift 1884.

[8]) *Reinke* und *Rodewald.* Studien über das Protoplasma. 1884.

künstlichen und natürlichen Magensaftes auf die Zellelemente des Blutes. Das künstliche Verdauungsgemisch bereitete ich nach der Vorschrift von *F. Schwarz*: 3 Volumtheile 0·2 Procent Salzsäure werden mit 1 Volumtheil Pepsinglycerin gemengt. Die gedörrten Präparate kommen in diese Verdauungsflüssigkeit und werden auf 24 Stunden in den Brutschrank gestellt. Hierauf wurde die übliche Tinction vorgenommen und es zeigten sich die eosinophilen Körnerzellen sehr gut erhalten und contourirt, die übrigen Zellen sämmtlich geschwunden, man sieht an ihrer Stelle ungefärbte Vacuolen mitten in einer homogenen rothen Zwischensubstanz. Dasselbe Resultat ergab die Einwirkung des natürlichen Magensaftes.

In den vorliegenden Untersuchungen habe ich vorzugsweise die eosinophilen Zellen berücksichtigt, weil bei diesen Zellen trotz der Einwirkung verschiedenster Reagentien Form und Fixation erhalten blieb. Aus diesem positiven Resultate, das dem Verhalten der übrigen Zellelemente bei verschiedenen Reactionen sich gegensätzlich zeigt, kann unter Präjudicirung gewisser Cautelen ein Resumé gezogen werden. So können wir vor Allem behaupten, die eosinophilen Körnerzellen zeigen unter allen Elementen des Blutes gegen verschiedene Reagensflüssigkeiten die bedeutendste Widerstandsfähigkeit. Auch der Verdauung unterliegen die Granula nicht.

Folgt man den Ausführungen von *Schwarz*, der die Proteinstoffe in verdaubare und nichtverdaubare eintheilt, so müsste die Substanz der Granula wegen ihrer Unverdaubarkeit den Nucleinen zuzuzählen sein. *Schwarz* constatirte, dass von den 6 erwähnten Proteinsubstanzen, welche Kerne und Plasma zusammensetzen helfen, nicht weniger als fünf die Unverdaubarkeit in Pepsinsalzsäure als gemeinsames Charakteristikon besitzen, da nur das Paralinin, die Grund- oder Zwischensubstanz des Kernes der Verdauung unterliegt. Untersucht man dagegen, ob die heute für Nucleine angegebenen makrochemischen Reactionen mit den mikrochemischen der Pflanzenzelleninhaltsstoffe übereinstimmen, so findet man, dass dieselbe wohl in einigen, aber keineswegs in allen congruiren. Dasselbe lässt sich auch bezüglich der Substanz der eosinophilen Granula behaupten, wenn man einigermaassen Schlüsse aus der gegebenen mikrochemischen Prüfung der partiellen Lösung und dem Verhalten gegen Fixations- und Verdauungsflüssigkeiten ziehen darf. Nach der Eintheilung *Hoppe-Seyler's*[9]) gehören die Nucleine zu den Proteiden, zu-

[9]) *Hoppe-Seyler.* Handbuch der physiologisch- und pathologisch-chemischen Analyse. 5. Auflage.

sammengesetzte Eiweisskörper, welche bei ihrer Spaltung quantitativ verschiedene Mengen von Phosphorsäure, Körpern der Xanthingruppe und Eiweissstoffen liefern. Es wäre demnach die Substanz der eosinophilen Granula zu den Proteiden zu rechnen.[10])

Doch wenden wir uns der Kritik der *Schwarz*'schen Untersuchungsmethoden zu! So weit ich die Aeusserungen der Botaniker kenne, wurde die *Schwarz*'sche Methode der partiellen Lösung nicht allgemein günstig kritisirt. Ich selbst muss zunächst *Schwarz* vorwerfen, dass er nirgends genaue Zeitangaben über die Dauer der Einwirkung gewisser Reagentien gemacht habe, ein Fehler, der jedoch vielleicht mehr die gedruckte Publication als die Methode selbst trifft. Es handelt sich ferner bei allen diesen Untersuchungen um den todten Zellinhalt und nur an diesen todten Zellen können wir gewisse chemische Differenzen nachweisen. *Schwarz*, der diese Entgegnung voraus sah, beruhigt sich und seine Leser mit

---

[10]) Anmerkung. Die Nucleine im weiteren Sinne werden auch Nucleoalbumine genannt. Man rechnet zu ihnen erstens die Caseine, von *Hoppe-Seyler* als eigene Gruppe der Proteine gezählt, zweitens die Nucleine sensu strictiori. Letztere sind phosphorhaltige Körper, welche bei der Pepsinverdauung aus den Nucleoalbuminen abgespalten werden. Zu den Nucleoalbuminen gehören ferner gewisse Schleimstoffe, die man früher zu den Mucinen rechnete, ein Beispiel liefert das Gallenmucin.

Die Schwierigkeit der Einreihung einer Proteinsubstanz in eine gewisse Gruppe liegt neben der ungenügenden Kenntnis des chemischen Aufbaues auch in der Verschiedenheit des Principes, nachdem die einzelnen Autoren eine Eintheilung zu treffen für gut finden. *Kossel* hat (*L. Lilienfeld*, Hämatologische Untersuchungen. Archiv f. Anatomie und Physiologie. 1892, 1. und 2. Heft) folgendes Schema aufgestellt, um das Verhältnis verschiedener Proteide zu einander — »dem heutigen Stande der Wissenschaft gemäss« — klarzustellen:

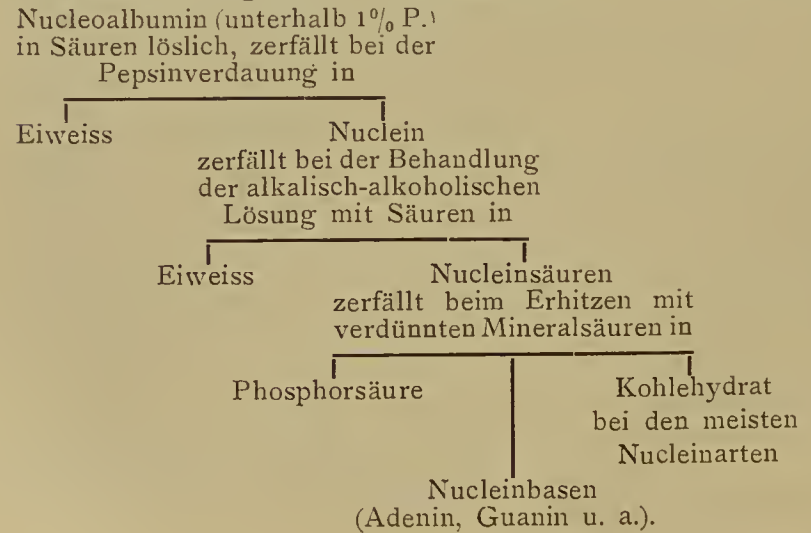

den Worten: »Differenzen in der todten Zelle bedingen auch Differenzen in der lebenden Zelle, denn wir können nicht annehmen, dass aus zwei chemisch vollständig gleichartigen Stoffen beim Verletzen der Zelle zwei verschiedene Stoffe entstehen....« und er fügt weiter hinzu »....die Behauptung, die Stoffe der lebenden Zelle seien wesentlich verschieden von jenen der verletzten, ist bisher durch nichts bewiesen und so müssen wir uns mit dem gegenwärtig Erreichbaren begnügen«. Wie ganz anders lautet die Aeusserung eines Chemikers! *Lassar-Cohn*[11]) sagt in seiner modernen Chemie: »Die Kenntnis des Molecüls des lebenden Protoplasmas ist wohl unerreichbar, schon weil mit dem Absterben jedenfalls bedeutende Veränderungen vor sich gehen, wie gewisse chemische Reactionen zeigen, so sollen nach *Löw* im lebenden Eiweiss aldehyd-, im todten ketonartige Verbindungen vorhanden sein«. Ebenso bemerkenswerth, ja direct gegen die Methode der partiellen Lösung geltend zu machen ist eine andere Aeusserung *Lassar-Cohn's*: »Da die wenigsten Eiweisskörper krystallisiren, so ist ihre Trennung von einander kaum ausführbar, denn wenn man z. B. durch die Löslichkeit von einem Theil eines Eiweissgemisches in Kochsalz-, Glaubersalz-, Salmiak und ähnlichen Lösungen und die Unlöslichkeit des anderen Theiles darin, sie von einander gesondert hat, so bietet das doch nur eine sehr geringe und deshalb oft geleugnete Gewähr für die chemische Einheitlichkeit des so gewonnenen Eiweisstoffes«.

In der Erkenntnis dieser Thatsache habe ich die ursprünglich auf eine grosse Reihe von Untersuchungen projectirte Anwendung der partiellen Lösungsmethode an Zellelementen des Blutes wesentlich eingeschränkt und in vorliegender Arbeit nur einige Resultate mitgetheilt, da man aus diesen schon jene Schlüsse ziehen dürfe, die die angewandte Untersuchungsmethode, mit dem Maassstab ernster Kritik gemessen, überhaupt zulässt.

Die Schwierigkeiten des chemischen Aufbaues von Zellinhaltsstoffen kennen zu lernen, liegt nicht allein in den bisher wenig ausgebildeten Untersuchungsmethoden der Mikrochemie, sondern zunächst auch in der überaus complicirten Zusammensetzung derselben, deren Erkenntnis wir heute noch völlig ferne stehen. Dagegen müssen wir *Schwarz* beistimmen, da er behauptet, die Zellinhaltsstoffe sind mit den bis heute makrochemisch dargestellten Körpern keineswegs identisch. Wenn einer der Zellinhaltsstoffe eine Eiweissreaction liefert, so können wir noch nicht sagen, seine Substanz sei dieselbe,

[11]) *Lassar-Cohn*. Moderne Chemie. Zwölf Vorträge vor Aerzten gehalten. Leipzig 1891.

wie die der makrochemisch untersuchten Eiweisskörper. Wir besitzen überhaupt gar keine Eiweissreaction, welche den ganzen Atomcomplex der Eiweisskörper direct anzeigt. Es werden nur bestimmte Gruppen der chemischen Structurformel unbekannter Zusammensetzung charakterisirt. Bald wird nur der einfach hydroxylirte aromatische Kern angezeigt (*Millon*'sches Reagens), bald geht nur eine Nitrirung vor sich (Xanthoproteinreaction); die meisten der bisher allgemein verwendeten Reactionen auf Eiweiss geben auch Körper, denen keine Eiweissnatur zukommt, so zeigen nach *Fr. Krasser*[12]) alle hydroxylirten Benzolderivate die typische Xanthoproteinreaction. Die *Raspail*'sche Reaction, gleichfalls zum mikrochemischen Nachweis von Eiweisskörpern verwendet, zeigt nicht nur Tyrosin, Phenol, α-Naphthol und Thymol, sondern nach *Molisch*[13]) auch noch andere Körper der aromatischen Reihe. Noch viel umfangreicher ist die Zahl jener Stoffe, welche die vielfach gebrauchte *Millon*'sche Reaction darbietet. Nach *Vintschgau*[14]) und *O. Nasse* geben Rothfärbung mit *Millon*'schem Reagens nicht nur die Eiweisskörper, sondern auch eine Reihe anderer aromatischer Körper mit einer direct an den aromatischen Kern geknüpften Hydroxylgruppe (aromatische Oxysäuren und Phenole). Der Hauptwerth der von mir beschriebenen Aldehydreactionen liegt wohl darin, dass er die Scatolgruppe der Eiweisskörper anzeigt, und dass ausser Scatol keine anderen Spaltungsproducte weder aromatischer, noch nicht aromatischer Natur, noch andere Körper die Aldehydreactionen liefern. Wenn wir demnach auch mit Sicherheit eine bestimmte Atomgruppe der Eiweisskörper nachweisen, sind wir über die besondere Natur derselben noch keineswegs orientirt.

Ueber die Constitution eines so einfachen Proteins, wie das Eieralbumin, sind unsere derzeitigen Kenntnisse sehr mangelhaft, ist es doch *Harnack* erst jüngst gelungen, das Albumin des Hühnereies von den mit ihm verbundenen organischen Basen und basischen Salzen vollkommen zu befreien, so dass nun erst die Eigenschaften des aschefreien Albumins eingehender erforscht werden können. *Cohn* hat noch im Jahre 1886 auf der Naturforscherversammlung behauptet, dass der Erkenntnis von der Constitution des Eiweissmolecüls auch die Lösung der bedeutendsten biologischen

---

[12]) *Fr. Krasser.* Untersuchungen über das Vorkommen von Eiweiss in der pflanzlichen Zellhaut, nebst Bemerkungen über den mikrochemischen Nachweis der Eiweisskörper. Sitzungsber. der kais. Akad. d. Wissensch. Wien 1886, XCIV, I.

[13]) *Molisch.* Sitzungsber. der Wien. Akad. d. Wissensch. 1886.

[14]) *O. Vintschgau.* Sitzungsber. der Wien. Akad. d. Wissensch. 1869.

Processe, ja gleichsam die Synthese der organischen Substanz folgen müsse. »Heute wird man jedoch zu der Ansicht gezwungen«, sagt *Kossel*[15]) in einem Vortrage, »dass jene Verbindungen, welche im Thierkörper eine Rolle spielen, viel complicirter sind als die einfachen Eiweisskörper, da sie als Vereinigung von Eiweissmolecülen mit mannigfachen anderen Atomgruppen betrachtet werden müssen«. Unter diesen zusammengesetzten Eiweisskörpern fasst *Kossel* zwei Gruppen zusammen: Die Glycoproteide oder Mucine, Verbindungen von Eiweisskörpern mit Angehörigen der Zuckergruppe und die Phosphorproteide oder Nucleine, alle jene Stoffe, welche neben Eiweiss noch eine phosphorhaltige Gruppe enthalten. Die specielle Eintheilung, welche *Kossel* unter den Nucleinen trifft, resp. deren chemische Genese habe ich bereits an früherer Stelle angeführt.

---

[15]) *A. Kossel.* Ueber Schleim und schleimbildende Stoffe. Vortrag gehalten im Verein für innere Medicin zu Berlin. D. med. Wochenschrift, 1891, Nr. 48.

IV.

Die Beziehungen der Aldehydreactionen zu neueren Forschungsergebnissen der Cellularchemie.

Der von mir durch directe mikrochemische Reaction erbrachte Nachweis von der Eiweissnatur der eosinophilen Granula wurde durch die neueren Untersuchungen von *Lilienfeld, Ad. Schmidt, Posner* und *Kossel* bestätigt. Die Bestätigung lag nicht darin, dass die genannten Autoren meine Reaction nachprüften, sondern dass sie auf anderem Wege zu dem Resultate gelangten, dass einerseits die Zellleiber der Leukocyten »immer reine Eiweisstoffe enthalten« *(Lilienfeld)* und dass anderseits die Affinität zu sauren Farbstoffen, welche bekanntlich den eosinophilen Granulis in hohem Grade zukommt, geradezu ein Charakteristikon der Eiweisstoffe sei.

Behandelt man nach *Lilienfeld* Leukocyten mit einem Gemisch von Fuchsin und Methylgrün oder einem solchen von Eosin und Methylenblau, so findet man den Zelleib roth, den Kern grün resp. blau gefärbt. Der Zellkern hat sich also vorwiegend den grünen oder blauen, der Leib den rothen Farbstoff ausgewählt.

Chemische Untersuchungen von Leukocyten haben nun weiters ergeben, dass der Kern immer Nucleinsubstanzen, der Leib immer viel Eiweisstoffe enthält. Bringt man, wie es *Lilienfeld* that, in eine der obengenannten Farbmischungen Nucleinsäure, so wählt sie den Kernfarbstoff und tingirt sich grün resp. blau, bringt man in dieselbe Mischung einen reinen Eiweisskörper, so wählt er den reinen Zellfarbstoff und färbt sich daher roth. Der Gehalt an Nucleinsäure ist es, welcher die Affinität der Zellkerne zu den basischen, der Gehalt an Eiweisskörper die Affinität der Zelleiber zu den sauren Farbstoffen bedingt.

Ad. Schmidt[1]) hat an einem anderen Objecte, dem Sputum, gleichfalls nachgewiesen, dass der Gehalt an Eiweissstoffen die Affinität zu den sauren Farbstoffen

[1]) Verhandlungen der Berliner physiol. Gesellschaft. Archiv für Physiologie 1893, pag. 552.

bedingt, indem er fand dass pneumonisches Sputum mit grossem Eiweiss- und geringem Mucingehalt sich mit *Ehrlich*'scher Farbmischung roth färbe, während bronchitische Sputa mit geringem Eiweiss- und starkem Mucingehalt sich grün färben.

Posner [2]) hat in gleichem Sinne gezeigt, dass die reinen Kernsubstanzen eine hohe Affinität zu den basischen Farbstoffen besitzen. Die Albuminate reagiren auf die sauren, die Nucleine auf die basischen Anilin-Farbstoffe — das Eiweiss i. e. das Cytoplasma verhält sich wie eine Base, die Kernsubstanz der Zelte wie eine Säure.

* * *

Nach *Kossels* Untersuchungen[3]) ist die Nucleinsäure der neben dem Eiweiss zweitwichtigste Bestandtheil der Zelle. Ihre Verbindungen mit dem Eiweiss bilden die Nucleine.

Kossel spricht nur von dem Vorkommen der Nucleinsäure in den Zellkernen und beschreibt sie in drei Formen:

1. als feste Vereinigung von Nucleinsäure mit Eiweiss,
2. als lockere Vereinigung mit Eiweiss,
3. als ungepaarte Nucleinsäure.

Im *Ehrlich*'schen Farbengemisch (Säurefuchsin + Orange + Methylgrün) färben sich die Kerne der Lymphzellen violett, es ist in ihnen Nucleinsäure an Eiweiss gebunden, während die Mitose dieser Kerne wird nucleinsäurefrei und deshalb tritt eine reine Grünfärbung auf.[4])

Das differente Verhalten von eosinophile Granulationen enthaltende Zellen zu den neutrophile Körner in ihrem Zelleib bergenden Leukocyten legt die Vermuthung nahe, dass die letztgenannten Körnchen, die sich bekanntlich violett färben, Proteide mit geringem Gehalt reiner Eiweissubstanz darstellen, während die eosinophilen Granula als Proteide mit einer grossen Quantität reiner Eiweisskörper angesehen werden müssen. Gegen die Ansicht, dass die letzteren nicht Proteide sondern nur Proteine (ohne prosthetische Gruppe im Sinne *Kossels*[5]) vorstellen, spricht erstens die Thatsache, dass das Vorkommen freier Proteine im Zellkörper bisher überhaupt nicht festgestellt ist und zweitens die Eigenschaft der Unverdaulichkeit, welche, wie ich im vorigen Abschnitte nachgewiesen, die

[2]) Verhandlungen des XII. Congresses für interne Medicin. April 1893, Berl. klin. Wochenschrift, pag. 486.

[3]) Vergl. *Kossels* Vortrag »Weitere Beiträge zur Kenntnis der Nucleinsäure. Verhandl. der Berl. physiol. Gesellschaft 8. Dec. 1893.

[4]) Deutsche med. Wochenschrift 1895, pag. 146.

[5]) l. c. Verhandlungen der Berliner physiol. Gesellschaft.

eosinophilen Granula charakterisirt — es sind Proteide mit einem grossen Gehalt von reinem Eiweiss.

Hiemit wäre auch der chemische Grund für das differente Verhalten der eosinophilen und neutrophilen Leukocyten gegen meine Aldehydreactionen gefunden. Nur diejenigen Proteide geben diese Reactionen, welche grosse Mengen von Eiweiss enthalten (eosinophile Granula), nicht aber jene welche geringe Quantität von Eiweiss enthalten (neutrophile Granula).

Ob nun der zweite Bestandtheil der Granulaproteide die Nucleinsäure ist, möchte ich nicht sicher zu behaupten wagen, da über das Vorkommen von Nucleinsäure im Cytoplasma nichts bekannt ist. Wir wissen nach den obgenannten Untersuchungen *Kossels* nur, dass die Paarung der Nucleinsäure mit Eiweissubstanzen in den Kernen der Lymphzellen eine ähnliche Violettfärbung mit dem *Ehrlich*'schen Farbengemisch erzeugt, wie wir sie bei der Tinction der neutrophilen Granula sehen, während, wie erwähnt, die reine Nucleinsäure die Affinität zu dem stark basischen Grün darbietet.

* * *

Hieran anknüpfend, möchte ich mir nun weiters noch folgende Bemerkung erlauben. Aus den Untersuchungen von *Kossel* und seinen Schülern könnte man beinahe die Neigung gewinnen, als ob die Affinität des Cytoplasma zu den sauern Farbstoffen eine allen Arten von Zellen zukommende, gemeinsame Eigenschaft wäre. Dies ist nun thatsächlich nicht der Fall. Es lehrt dies die einfache Betrachtung von mit Eosin und Methylenblau gefärbten Blutpräparaten, sei es dass dieselben von normalen Individuen oder von Bluterkrankungen angefertigt werden. Nur die polynuclearen Leukocyten haben eine besondere Vorliebe für die sauern Farbstoffe, und ist ihr Cytoplasma (bei einfacher Eosin- und nachfolgender Methylenblaufärbung) lichtroth tingirt. Ganz anders verhalten sich die sogenannten Uebergangsformen mit den grossen, nur wenig gebuchteten Kernen und desgleichen die mononuclearen Leukocyten verschiedener Grösse und Farbe. Das Cytoplasma dieser letztgenannten Zellform besitzt im Gegensatze zu den Zellleibern der polynuclearen Leukocyten eine ausgesprochene Affinität zu den basischen Farbstoffen und färbt sich dasselbe bei der erwähnten Tinctionsmethode in mehr oder minder starker Nuance licht- bis dunkelblau. Ein weiteres Beispiel von Affinität der Cytoplasmastoffe zu den basischen Farben geben die rothen Blutkörperchen, welche unter normalen Verhältnissen deutlich acidophil sind, unter speciellen, pathologischen Umständen, insbesondere

bei schweren Anämien, auch basische Farbstoffe anziehen und daher bei Tinction mit einem Farbengemisch von einer sauren (rothen) und einer basischen (blauen) Farbe, eine mehr oder minder bläuliche Farbennuance annehmen. Diese Eigenschaft pathologischer Erythrocyten wurde von *Gabritschefsky*[6]) als Polychromatophilie beschrieben. Kernhaltige Erythrocyten zeigen dieselbe mehr oder minder deutlich. Besonders ausgesprochen fand ich die Polychromatophilie in Fällen von Anaemia infantum pseudoleukaemia.[7])

Die Aufmerksamkeit der Cellular-Chemiker auf diese Befunde zu lenken erscheint mir gerechtfertigt.

---

[6]) Archiv f. exper. Pathologie. Bd. 28, pag. 85.

[7]) Vergl. *Alt* und *Weiss*. Anaemia infantilis pseudoleukaemia. Centralblatt für die medicinischen Wissenschaften Nr. 24/25 1892.

V.

Das Charakteristikon des leukämischen Blutbildes.

Im Jahre 1891 theilte ich meine Untersuchungsergebnisse über die Differentialdiagnose des leukocytischen von dem leukämischen Blutbilde in nachfolgender Ausführung[1]) mit.

Die an den meisten Kliniken übliche und jedenfalls von allen Methoden am meisten empfehlenswerthe Behandlungsweise der Blutpräparate besteht darin, dass die mit einer dünnen Blutschichte bestrichenen Deckgläser nach sehr kurzer Lufttrocknung einige Stunden hindurch in dem Wärmekasten bis auf 120° C. gedörrt werden, hierauf bis zum nächsten Tage in gut zubereitetes Eosinglycerin kommen, worauf nach Abspülung des Glycerinüberschusses durch einige Secunden eine Kernfärbung mit einer nicht zu stark alkalischen Methylenblaulösung vorgenommen wird. Alle anderen Methoden, bei denen theils andere Fixations- und Coagulationsmittel gebraucht werden (Alkoholäther: *Nikiforoff-Gabritschefsky,* Sublimatwasser: *Gaule*) oder ein Gemisch von Protoplasma und Kernfarben zur Anwendung kommt, haben verschiedene Nachtheile, deren Erörterung hier nicht am Platze sein kann. Ich trete übrigens für die beschriebene Art der Behandlung von Blutpräparaten schon aus dem Grunde ein, weil dadurch die Resultate verschiedener Autoren verglichen werden können, zumal die Methode bei histologischen Präparaten niemals vollkommen gleichgiltig sein kann.

Was zeigt nun die mikroskopische Betrachtung eines in dieser Weise behandelten Trockenpräparates von normalem Blute? Es erscheinen die rothen Blutzellen kupferroth — eine Mischfarbe des Eosins und des gedörrten Hämoglobins. Die weissen Blutzellen zeigen eigenthümliche poly-

[1]) Wiener med. Presse Nr. 41, 1891.

morphe Kernfiguren E-, S-, V-, F-Form, wie sie *Ehrlich*[2]) nennt, Zwerchsack-, Hufeisen, fragmentirte Kerne, wie sie *Müller*[3]) bezeichnet. Das Protoplasma dieser Zellen erscheint nicht gekörnt, sondern ganz gleichmässig eosinroth gefärbt. Eine zweite, in der Minderzahl vorhandene Gruppe umfasst Zellen mit theils rundem, theils ovoidem Kern, dunkelblau tingirt, der sich mehr oder minder scharf von dem in etwas lichterer Nuance gefärbten, aber ebenfalls blauen Protoplasmaleib scheidet. Auch diese Zellsubstanz erscheint nicht gekörnt, sondern gleichmässig homogen. Endlich findet man drittens gekörnte Zellen mit mehr oder minder scharfem Contour, deren einzelne Granula lebhaft eosinroth gefärbt sind und deren blauer Kern zuweilen eine concentrische Lage und runde Form besitzt, meistentheils jedoch eine unregelmässige, zwischen die Granula hinein sich erstreckende, ja oft im optischen Bilde durch dieselben zum Theile verdeckte Gestalt bildet. Man findet endlich an verschiedenen Stellen zersprengte Granula, lebhaft eosinroth tingirt.

Vergleichen wir damit das Blutbild der Leukämie! Man sieht wieder:

1. Kupferroth gefärbte rothe Blutzellen, unter diesen mehr oder minder zahlreich solche mit blautingirtem Kern (kernhaltige, rothe Blutkörperchen).

2. Leukocyten mit vollkommen homogen eosinroth gefärbtem Protoplasma und blauem polymorphen Kern.

3. Leukocyten mit dunkelblauem Kern und lichtblau gefärbtem Zellleib, zum Unterschiede vom normalen Blute viel reichlicher, und zwar nicht nur in Form kleiner Zellen (Lymphocyten), sondern auch als grosse, ovoide Zellen, deren Kern sich meist undeutlich von dem Protoplasma abgrenzt (Markzellen).

4. Endlich äusserst zahlreiche Zellen mit deutlicher Körnung, verschieden an Grösse, sowohl was den Zellleib als Ganzes, als auch die einzelnen Granula betrifft, die letzteren scharf contourirt und eosinroth gefärbt (eosinophile Zellen).

Auf die weiteren Details des leukämischen Blutbefundes brauche ich nicht einzugehen — es interessirt uns hauptsächlich das Moment der Körnung. Bei dieser Behandlungsmethode der Trockenpräparate wird also blos eine Art der Granulirung dargestellt, nämlich jene, die wir seit *Ehrlich*

[2]) *Ehrlich.* Methodologische Beiträge zur Physiologie und Pathologie der verschiedenen Formen der Leukocyten. Zeitschrift f. klinische Medicin. Bd. I, Heft 3.

[3]) *H. F. Müller.* Zur Leukämiefrage. Deutsches Archiv für klinische Medicin. 48. Bd., Heft 1 und 2.

als eosinophile Granula bezeichnen, die jedoch genauer »durch Eosin darstellbare Körnung« benannt werden sollte.

Neutrophile und basophile Granulationen existiren für diese Behandlungsmethode nicht, es erscheint vielmehr das Protoplasma, welches letztere zu liefern im Stande ist, homogen, und zwar, theils den sauren Farbstoff annehmend, eosinroth, theils durch den basischen Farbstoff, das Methylenblau, der zur Kernfärbung verwendet wurde, gleichmässig blau gefärbt. Auf den letztgenannten Unterschied in der Tinctionsfähigkeit des homogenen Protoplasmas hat besonders *Malachowski*[4]) aufmerksam gemacht, weil, wie genannter Autor glaubt, sich daraus eine chemische Differenz zwischen mehr- und einkernigen Zellen erschliessen lässt.[5])

Durch seine farbenanalytischen Studien hat *Ehrlich* ein neues Forschungsgebiet der Wissenschaften eröffnet, und er kann in der That das Verdienst für sich in Anspruch nehmen, wie er selbst in seiner Polemik gegen *Altmann* sagt, ein neues, bedeutsames Arbeitsgebiet in zielbewusster Weise gepflegt zu haben. Unter *Ehrlich's* Leitung haben zahlreiche seiner Schüler das Vorkommen von granulirten Zellen, die Art des Färbevorganges und die Beziehungen, die zwischen dem Tinctionsvermögen und der morphologischen Structur bestehen, zum Gegenstande eifrig durchgeführter Studien gemacht und nur dadurch wurde, wie *Ehrlich* sagt, ein weiteres Eindringen in diesen so difficilen Theil der Histologie möglich.

Da nun die eosinophilen Körnungen, was die Prägnanz der Farbeneignung und die Art ihres Vorkommens betrifft, unter allen übrigen Formen von Granulationszellen die auffallendsten Erscheinungen darbieten, so ist es erklärlich, dass sich zahlreiche Autoren bis in die jüngste Gegenwart mit der Bedeutung dieser specifischen Zellen ziemlich eingehend und ausführlich beschäftigt haben. Es ist nun eine unleugbare Thatsache, dass gerade diese letzteren ihre Untersuchungen mit einer gewissen vorgefassten Meinung begannen, und gerade deshalb bieten ihre Resultate mannigfaltige Veranlassung ernste Kritik zu üben.

Müller[6]), ein um die Pathologie des Blutes hochverdienter Forscher, untersuchte das Blut von 84 Individuen auf das Vorkommen von eosinophilen Zellen und fand, dass das Procentverhältnis an eosinophilen Zellen im Blute nicht leukä-

---

[4]) *Malachovski.* Zur Morphologie des Plasmodium malariae. Centralblatt für klin. Medicin. Nr. 31, 1891.

[5]) Vergl. auch meine diesbezüglichen Erörterungen auf pag. 22.

[6]) *H. F. Müller* und *H. Rieder.* Ueber Vorkommen und klinische Bedeutung der eosinophilen Zellen *(Ehrlich)* im circulirenden Blute des Menschen. Deutsches Archiv für klinische Medicin. 48. Bd., 1. und 2. Heft.

mischer die bei Leukämie gefundenen Werthe zuweilen bedeutend übertreffen könne. Der Nachweis einer beträchtlichen Menge solcher Zellen ist demnach nach *Müller* durchaus nicht für Leukämie beweisend. *Müller* hat ferner andererseits gefunden, dass bei der Leukämie eine relative Vermehrung von grob granulirten Zellen mit der specifischen Tinctionsneigung zum Eosin nicht nothwendig vorhanden sein müsse, und dass auch ein verschwindend kleiner Procentsatz nicht gegen die Diagnose Leukämie spricht. Mit dieser Behauptung negirt *Müller* die fünfte der von *Ehrlich* aufgestellten Thesen, die lautet: Im leukämischen Blute ist die absolute Menge der eosinophilen Zellen stets — oft in hochgradigem Maasse vermehrt. Nachdem *Müller* das bisher giltige, differential-diagnostische Moment zwischen Leukocytose und Leukämie hinweggeräumt, war er bestrebt, andere Unterscheidungsmerkmale zu suchen, und er glaubt dieselben in der That gefunden zu haben, da er zu der Ansicht gelangt: »Die eosinophilen Zellen des normalen Blutes sind gar nicht identisch mit den eosinophilen Zellen des leukämischen Blutes. Die Leukämie ist nicht durch die Vermehrung der im normalen Blute vorhandenen Leukocyten charakterisirt, sondern nur durch das Auftreten der eosinophilen Markzellen, welche sich durch Grösse, Kernfigur, Aeusserung der amöboiden Bewegung mit Leichtigkeit von den eosinophilen Zellen des normalen Blutes unterscheiden«.

Der Uebersicht halber wollen wir die Unterscheidungsmerkmale nebeneinander stellen:

Eosinophile Markzellen des leukämischen Blutes.	Eosinophile Zellen des normalen und nicht leukämischen Blutes.
1. Gross.	1. Bedeutend kleiner.
2. Plumpe Kernformen.	2. Zierliche Kerne (gegliedert, polymorph).
3. Ihre Kerne enthalten wenig Chromatin.	3. Die Kerne enthalten viel Chromatin.
4. Auf dem geheizten Objecttisch zeigen dieselben gar keine Bewegung.	4. Auf dem geheizten Objecttisch zeigen dieselben lebhafte Bewegung.

Die eosinophilen Markzellen stammen aus dem Knochenmark und sind ins Blut ausgeschwemmt worden, wie überhaupt nach *Müller* der leukämische Blutbefund dadurch charakterisirt ist, dass in ihm Elemente des Knochenmarkes (Markzellen, kernhaltige rothe Blutzellen, Mitosen) gefunden werden, die im Normalzustande gar nicht dazu bestimmt sind, in's Blut zu gelangen.

Wenn ich mich nun der Nachprüfung der *Müller*'schen Befunde zuwende, so muss ich gestehen, dass ich jene scharfen Unterscheidungsmerkmale, wie sie *Müller* zwischen den eosinophilen Zellen des normalen und leukämischen Blutes aufstellt, nicht bestätigen kann.

Solche typische, morphologische Charakteristica anzugeben, ist wohl unzulässig, und es entsteht nur die Frage, ob nicht der heizbare Objecttisch uns wirklich dort ein sicheres Unterscheidungsmerkmal bieten kann, wo uns die einfache Beobachtung im Stiche lässt. Ich habe zahlreiche Versuche mit leukämischem, leukocytotischem und normalem Blute auf dem heizbaren Objecttische angestellt und kann als Ergebnis meiner Beobachtungen mittheilen: es besteht absolut kein Unterschied in der Beweglichkeit der grob- oder der fein granulirten Zellen, keine Differenz zwischen der Bewegung der Leukocyten bei einfacher Leukocytose und jener bei der Leukämie. Zellen mit »gröbster Granulirung« sah ich rasche, amöboide Bewegungen machen, während zuweilen dicht daneben eine fein granulirte Zelle unbeweglich fixirt blieb.

Das leukämische Blutbild ist gekennzeichnet durch die Polymorphie der Zellen, die Vielgestaltigkeit und den Wechsel in Grösse und Form der Zellleiber und ihrer Kerne, durch die, was die Grösse betrifft, in allen möglichen Abstufungen vorkommenden Körnerzellen, deren eosinophile Granula sicherlich auch gewisse Nuancen der Grösse und Anordnung ihrer Gesammtcontour erkennen lassen. Diese Polymorphie ist es auch, welche den Blutbefund der Leukämie von jenem der Leukocytose unterscheidet.

* * *

Dieser von mir im Jahre 1891 auf Grund meiner an der II. med. Klinik weiland Hofrath *Kahlers*, meines verehrten Lehrers und Chefs angestellten Beobachtungen veröffentlichte Befund über das wesentlichste Charakteristikon des leukämischen Processes hat gegenwärtig in der Literatur Anerkennung gefunden und besteht noch heute vollkommen zu Recht, ohne dass freilich mein Name als derjenige genannt wird, der zuerst sowohl die Ansicht *Ehrlichs* als auch diejenige *H. F. Müllers* bekämpft und dafür die Polymorphie des Blutbildes als das Charakteristische des leukämischen Blutes erkannt hat.

Heute wird kein Autor des Gebietes der Blutkrankheiten weder die erste Lehre *Ehrlichs*, dass die absolute Vermehrung der eosinophilen Zellen oder die spätere, dass neutrophile,

mononucleare Leukocyten für das histologische Blutbild der Leukämie kennzeichnend seien, noch auch jene *H. F. Müllers*[7]) der die »sogenannten Markzellen« als diagnostisches Zeichen der leukämischen Blutpräparate angegeben hat, vertreten können, wohl die Mehrzahl ist darin einig in dem Polymorphismus das Kennzeichen der leukämischen Blutveränderung zu sehen. Einige Citate mögen dies beweisen.

G. Troje, Assistent *A. Fränkels*, hat in der Besprechung meiner diesbezüglichen Publication im »Centralblatt für klinische Medicin« (1892, pag. 216) ausdrücklich bemerkt: »Mit Recht sieht er (ich) als charakteristisch für das leukämische Blutbild die Polymorphie der Zellen an«. Im selben Jahre hielt Herr *Troje* in der »Berliner medicinischen Gesellschaft« einen Vortrag über »Leukämie und Pseudoleukämie«, von dem es in dem Berichte der »Berliner klinischen Wochenschrift« (1892, pag. 285) folgendermaassen heisst: »Eine weit höhere Bedeutung (als der Vermehrung der eosinophilen Zellen nach *Ehrlich* und dem Auftreten von Markzellen nach *Müller*) für die Differentialdiagnose zwischen Leukämie und Leukocytose weist *Troje* der von *Müller* betonten Formverschiedenheit der im leukämischen Blute sich findenden eosinophilen Zellen bei. Freilich nicht die Formverschiedenheit, der eosinophilen Zellen allein, sondern die der farblosen Blutzellen überhaupt, das Auftreten zahlreicher, verschiedener, meist mittel-grosser mononuclearer Formen neben den Zelltypen des normalen Blutes, die dem mikroskopischen Blutbilde ein ungewohntes, buntes Aussehen verleihen, hält Vortragender für charakteristisch für Leukämie«. Herr *Troje* der hiemit fast dieselben Worte wie ich zur Beschreibung des leukämischen Blutbildes gebraucht, erwähnt nicht, dass ich schon vor ihm auf dasselbe Moment als Charakteristikon der Leukämie hingewiesen habe.

A. Fränkl[8]) behauptet weiters, dass auch für die Fälle acuter Leukämie, für deren wesentliches Kennzeichen er das vorherrschende Auftreten von Lymphocyten im histologischen Blutbilde hält, »dem Polymorphismus der Zellen (Vorhandensein aller möglichen Grössen. Uebergänge von den kleinen bis zu den grössten Lymphocyten)« eine ebenso grosse charakteristische Bedeutung zukomme.

v. Limbeck, der jüngst eine monographische Darstellung der Leukämie in dem *Drasche*'schen Sammelwerke »Bibliothek der gesammten med. Wissenschaften«[9]) gegeben hat, hebt als

[7]) *H. F. Müller.* Zur Leukämiefrage. D. A. f. kl. Med. Bd. XVIII. H. 1 und 2.

[8]) Deutsche med. Wochenschrift 1885, pag. 873.

[9]) Interne Medicin. II. pag. 511.

»diagnostisch wichtig den Umstand hervor, dass Leukocytose fast nur polynucleare und Uebergangsformen der neutrophilen Leukocyten zeigt gegenüber dem meist stark ausgesprochenen Polymorphismus dieser Zellen« bei der Leukämie.

Hammerschlag äussert sich anlässlich der Discussion seines Vortrages »Ueber Blutbefunde bei Chlorosen« im »Wiener med. Club« folgendermaassen[10]): »Was nun das Charakteristikum für die Leukämie betrifft, so seien ursprünglich die eosinophilen Zellen dafür angesehen worden, dann die neutrophilen, diese finden sich auch bei Chlorosen, und ebenso können die Markzellen kein Kriterium für die Leukämie abgeben, weil sie ebenfalls bei Chlorose vorkommen. Vielleicht sei für die Leukämie das bunte Bild charakteristisch. Man findet alle eben besprochene Arten von Zellen in den verschiedensten Stadien der Entwicklung in einem Präparate, während man sonst nur den einen oder anderen vereinzelten Repräsentanten einer im normalen Blute nicht vorkommenden Zellgruppe sieht.

Das von mir angegebene Charakteristikon des leukämischen Blutbildes, Polymorphie der Leukocytose, hat, somit wohl allgemeine Anerkennung erlangt.

---

[10]) Officielles Protokoll der Sitzungen vom 30. Mai und 4. Juni 1894. Wiener med. Presse 1894. pag. 1068.

VI.

Das Blutbild eines Lymphosarcom der Milz.

Im Jahre 1891 hatte ich Gelegenheit einen Fall von Lymphosarcom der Milz zu beobachten. Wegen der ausserordentlichen Seltenheit des Falles und der wichtigen sich daran knüpfenden diagnostischen Schlüsse halte ich es für angezeigt die in der «Wiener med. Presse» (No. 42, 1891) mitgetheilte Krankengeschichte an dieser Stelle einzufügen.

Die 50jährige Frau B. N. wurde von Herrn Dr. E. aus einer Provinzstadt an mich gesandt mit der Diagnose »Tumor in abdomine« und der Frage, ob gegebenen Falles eine Operatio zulässig.

Die Anamnese lieferte ziemlich dürftige Angaben. Man hört, dass die Frau bis vor 1½ Jahren stets gesund gewesen sei, und dass sie erst seit dieser Zeit eine allmälig wachsende Geschwulst in der linken Bauchseite bemerke. Malaria hat die Frau nie überstanden, auf Lues liegt kein Verdacht vor. Seit circa einem Jahre fühlte Patientin, dass sie zusehends schwächer werde, der Appetit liegt sehr darnieder, locale Beschwerden in Form von Druckgefühl und zeitweilig kolikartig auftretenden Schmerzen besitzt Patientin erst seit mehreren Wochen.

Man findet eine cachectisch aussehende Frau mit leidendem Gesichtsausdruck und mit schwerfälligem, langsamem Gang. Die Untersuchung der Brustorgane ergibt negativen Befund: es besteht kein Druckschmerz beim Beklopfen des Sternums. Der Bauch ist im Niveau des Thorax, die linke Seite wölbt sich vor. Palpirt man, so fühlt man einen derben, vom Rippenbogenrand bis zur Höhe der Spina ant. sup. herabreichenden Tumor, der sich höckerig anfühlt und nur geringe Excursionen ausführen lässt. Die Leberdämpfung erscheint normal, Ascites ist nicht nachweisbar, ebenso fehlen Oedeme, Der Harn ist dunkelroth, enthält keinen Zucker, kein Blut, Spuren von Eiweiss und eine geringe Vermehrung des normalen Indicangehaltes. Aceton und Acetessigsäure fehlen.

Der Sedimentbefund ergibt spärliche Leukocyten, zahlreiche Harnsäurekrystalle und vereinzelte Plattenepithelien.

Mehrere Aerzte (Internisten, Chirurgen und Frauenärzte) untersuchten den Fall — doch die endgiltige Entscheidung über die Diagnose blieb aus. Während einige der Aerzte einen Nierentumor diagnosticirten und zur Operation anriethen, vertraten die anderen die Ansicht, es liege ein Milztumor vor und sei die Operation entschieden unzulässig. Ich glaubte mehr Klarheit über den Fall zu gewinnen, indem ich die Blutuntersuchung ausführte. Wenn auch äussere Gründe die Vornahme einer Zählung unmöglich machten, so zeigte doch schon das einfache, mikroskopische Bild des Blutes beträchtliche Leukocytose. Die Bluttrockenpräparate, die ich anfertigte, um den Befund einer etwaigen Vermehrung der eosinophilen Zellen erheben zu können, zeigten diese Art von Leukocyten in solcher Menge, dass in vielen Präparaten durchschnittlich in jedem zweiten Gesichtsfeld ein bis drei eosinophile Zellen gefunden wurden. Trotzdem schloss ich die Leukämie aus, da eben die gefundene Leukocytose für eine so lange Zeit dauernde und mit einem so bedeutenden Milzwachsthum einhergehende Krankheit nicht für Leukämie sprach, zumal auch die Polymorphie des Blutbefundes völlig fehlte. Dagegen gewann ich die Ueberzeugung, der Tumor sei eine Milzgeschwulst, und sprach für dieselbe und gegen den Nierentumor:

1. Der Mangel eines Ballotement in der Lumbalgegend.
2. Der negative Ausfall bezüglich der percutorisch nachweisbaren Dämpfung bei der Füllung des Darmes mit Wasser.
3. Der negative Harnbefund und die besondere Art des Blutbefundes.

Die Patientin reiste ab, da ich die Operation abrieth. Nach circa drei Wochen kam sie wieder, die Schmerzen und sonstige Beschwerden hatten so zugenommen, dass sie fest entschlossen war, die Operation vornehmen zu lassen. Ihr directer Wunsch wurde erfüllt, zumal der gewählte Chirurg für die Diagnose des Nierentumors eintrat.

Die Operation förderte eine colossal vergrösserte Milz zu Tage. Die Mitte und gleichsam den Kern derselben bildete ein im Centrum erweichtes Neoplasma, das, den unteren Pol des vergrösserten Organes durchwachsend, die Oberfläche in Form eines Höckers vorwölbte. Die mikroskopische Untersuchung des Tumors, vom Herrn Dr. *Kretz* ausgeführt. ergab, dass es sich um ein primäres Lymphosarcom der Milz gehandelt hatte.

Die Frau überlebte die Operation trotz des enormen Blutverlustes um circa eine Woche. Die ersten Tage fieber-

frei, bekam die Patientin plötzlich unregelmässige Temperatursteigerung, es traten heftige, schwer zu deutende Delirien auf, die Patientin schrie laut und gellend Tage und Nächte lang, bis der Tod eintrat. Die Section ergab Pyämie als directe Todesursache. Das Knochenmark bot Veränderungen dar, wie wir sie sonst nur bei Leukämie zu finden pflegen.

Epikritisch möchte ich bemerken, dass der Fall eminent klinisch praktisches Interesse schon aus dem Grunde hat, weil hier der Blutbefund eine Stütze der Diagnose Milztumor war; es wird dies für die Zukunft Verwerthung finden können, wenn die Diagnose zwischen Milz- oder Nierentumor schwankt. Bald darauf hatte ich einen Fall von Nierentumor mit sichtbarer Anämie zu untersuchen Gelegenheit, bei dem keine Leukocytose und auch keine Vermehrung der eosinophilen Zellen constatirt werden konnte.

Anschliessend an diesen Fall seien einige Bemerkungen über den Blutbefund bei Sarcomen gestattet. In der Reihe der von mir beobachteten Fälle fand sich stets eine auffällige Leukocytose. Ich erwähne einen Fall von Lebersarcom, bei dem Milzmetastasen vermuthet wurden und bei dem sich auch metastatische Knötchen äusserst schmerzhaft und erectionsfähig auf dem knöchernen Schädeldache tasten liessen. Leider entzog sich der Patient weiterer Beobachtung. In dem histologischen Blutbilde dieses Kranken war die Vermehrung der eosinophilen Leukocyten ebenso auffällig wie in zwei weiteren einander ganz analogen Fällen von Hodensarcomen mit entsprechender Degeneration retroperitonealer Lymphdrüsen, percutorisch und palpatorisch vergrösserter Milz und bedeutenden Lymphdrüsenschwellungen an der linken Halsseite. Der eine dieser Kranken starb und konnte bei der Autopsie die intra vitam gestellte Diagnose bestätigt werden. (Beobachtungen an der Klinik weiland Hofrath *Kahlers*.)

Diese von mir 1894 veröffentlichten Befunde[1]) wurden später durch Beobachtungen von *Palma*[2]) und *Rieder*[3]) bestätigt. Nach *Palma* liegt die Möglichkeit einer Verwechslung mit Leukaemie vor. *v. Jaksch*[4]) fand eosinophile Markzellen bei einem Fall von Sarcomatose.

v. Limbeck[5]) beweist durch eine tabellarische Uebersicht, dass in der Mehrzahl der bisher untersuchten Fälle von Sar-

[1]) Wiener med. Presse No. 41—44, 1891.
[2]) Deutsche med. Wochenschrift 1892.
[3]) *Rieder*. Beiträge zur Kenntnis der Leukocytose, Leipzig F. C. W. Vgl. 1892 pag. 98/98.
[4]) *v. Jaksch* Klinische Diagnostik innerer Krankheiten 3. Auflage.
[5]) *v. Limbeck*. Grundriss der Klin. Pathologie des Blutes 1896 pag. 270.

comen Leukocytose (bis zu 55.000) bestand. Nach *v. Limbeck* ist es noch nicht entschieden, ob das Plus an farblosen Zellen bei Sarcom Neoplasmazellen oder thatsächlich nur wahre Leukocyten sind. Entsprechend der von mir sonst vertretenen Anschauungen muss ich mich unbedingt dafür aussprechen, dass das Sarcomgewebe direct Zellen ins Blut entsendet.

In den Fällen *v. Limbecks* war die Vermehrung der farblosen Blutzellen nicht nur auf Kosten der polynuclearen, sondern auch der monunclearen erfolgt. In den Fällen *Rieder's* war das nicht der Fall. Auch die Vermehrung der eosinophilen Zellen, die ich und *v. Jaksch* bei Sarcomen sah, ist nicht in allen Fällen constant. Hievon konnte ich mich in einem Fall von Sarcoma femoris (Mannskopfgrosse Geschwulst oberhalb des Knies) überzeugen, der im August des Jahres 1895 auf die Abtheilung des Herrn Hofrath *Drasche* zur Aufnahme kam.

Das histologische Blutbild zeigte eine ausserordentliche Leukocytose, doch war dieselbe nur auf Rechnung der polynuclearen neutrophilen Leukocyten zu setzen. In demselben Fall konnte ich die von *Neusser*[6]) auf der Wiener Naturforscherversammlung (1894) demonstrirten perinuclearen, basophilen Granulationen mit solcher Deutlichkeit zur Darstellung bringen, wie mir dies sonst in keinem Falle so prägnant gelungen. Ob bei der Kranken urathische Diathese vorlag, konnte leider nicht bestimmt werden, da sich dieselbe rasch der Beobachtung entzog.

Diese anscheinend gegensätzlichen Befunde finden hinreichende Erklärung, wenn man sich vor Augen hält, dass die histologischen Befunde bei verschiedenen Sarcomfällen wohl nicht vollkommen identisch sein können. Ich muss diesbezüglich einen Satz aus dem VIII. Abschnitte vorliegender »Untersuchungen« citiren, indem ich behaupte: »Das leukocytotische Bild, entspricht gewissen Gewebszuständen und — Veränderungen, ist also nur insoferne für bestimmte Krankheiten charakteristisch, als diesen letzteren immer nur ganz bestimmte Gewebsveränderungen zukommen. Die Beweise und Erläuterung für diese Aeusserung liefert das nächste Capitel.

[6]) Wiener klinische Wochenschrift 1894, Nr. 39.

VII.

Hämatologische Befunde im Säuglings- und Kindesalter.

Nachfolgend mitgetheilte Untersuchungen wurden von mir an dem reichlichen poliklinischen und klinischen Material des Karolinenkinderspitales ausgeführt und mit gütiger Erlaubnis des Herrn Directors-Docenten Dr. v. *Hüttenbrenner* im »Jahrbuch für Kinderheilkunde« (N. F. Bd. XXV.) publicirt.

Die hämato-histologischen Untersuchungen einer Reihe von Säuglingen und Kindern haben folgende Befunde ergeben.

I. Gesunde Kinder.

1. Joh. Adler, 6 Tage, gut entwickeltes, reifes Kind.

Histologischer Befund: Die mononuclearen Zellen zahlreich sehr verschieden gestaltet, die polynuclearen Leukocyten relativ (gesunder Erwachsener) vermindert. In den Methylenblaupräparaten wurde eine grosse ovale Zelle mit bisquitförmig gestaltetem Kern, der aber keine weitere Structur erkennen lässt, gefunden (mitotische oder amitotische Theilung?). Keine kernhaltigen rothen Blutzellen.

Eosinophile Zellen: 3,5% (Ma = Maximum [maximales Procentverhältnis] 4%).

2. Jeschek, 6 Wochen, kräftiges Kind, kommt wegen Hernia umbilicalis in die Ambulanz.

Histologischer Berund: Die mononuclearen Blutzellen vermehrt, bei Methylenblaufärbung sieht man in einzelnen der mononuclearen Leukocyten zerstreute Granula. Nur eine einzige polymorphe Kernfigur auffindbar, deren einer Theil eine Faden-

structur zeigt (Mitose?). Sonst weder Mitosen noch kernhaltige rothe Blutzellen.

Eosinophile Zellen: 1% (Ma: 1%).

3. Hermine Kraus, 14 Tage, gesundes, gut entwickeltes Kind, kommt wegen Hämatoma capitis in die Ambnlanz.

Histologischer Befund: Man sieht die mononuclearen Leucocyten mit theils runden, theils ovalen, keine feinere Structur darbietenden Kernen in der Majorität, zahlreich sind auch die Uebergangsformen, während die polymorphkernigen Leukocyten mit den stark gebuchteten und zerklüfteten Kernen relativ spärlich sind. Keine Mitosen, keine kernhaltigen Erythrocyten.

Eosinophile Zellen 1%.

4. Leopoldine Birkner, 3 Wochen, geheilte Fractura femoris.

Histologischer Blutbefund: Auffallend zahlreiche mononucleare Leukocyten (Hämatoxylin und Hämatoxylin-Safraninfärbung, empfohlen von *Rabl* zur Färbung von Mitosen). Das Plasma der polynuclearen Leukocyten nimmt viel weniger Hämatoxylin auf, als das der mononuclearen. Bei letzteren sind wieder gewisse Abstufungen in der Intensität der Tinctionskraft wahrnehmbar. Keine kernhaltigen Erythrocyten, keine Mitosen. Die Eosin-Methylenblaupräparate geben entsprechende Blutbilder.

Eosinophile Zellen 2,4% (Ma: 4,0%.

5. Th. Barthel, 10 Wochen alt, Siebenmonatkind, gegenwärtig gesund und kräftig.

Histologischer Befund: Die mononuclearen Leukocyten und namentlich die Uebergangsformen mit grossen, wenig gebuchteten Kernen sehr zahlreich, keine Mitosen, wohl aber zwei vereinzelte, kernhaltige Erythrocyten in einer Reihe von Präparaten auffindbar.

Eosinophile Zellen: 5,6% (Ma: 8%).

Resumé: Als »gesund« sind in diese Gruppe nur solche Kinder — es waren durchwegs Säuglinge — subsumirt, bei denen keine Organaffection und keine Ernährungsstörung zu constatiren war, sie repräsentiren sich sämmtlich als kräftig und ihrem Alter entsprechend entwickelte Individuen. Das Ueberwiegen der mononuclearen Leukocyten, die in ihren Detailformen bezüglich Grösse und Gestalt ihrer Zellleiber und Kerne bedeutend variirten, war in allen Fällen unzweifelhaft, desgleichen waren die Uebergangsformen viel zahlreicher als bei gesunden Erwachsenen. Eine besondere Vermehrung der eosinophilen Zellen, wie sie andere Autoren als für das Kindesalter typisch annehmen, konnte ich nicht constatiren. Vermehrt war ihre Zahl nur in dem Fall 5, ein unreif geborenes Kind betreffend, es ist dies der einzige Fall, bei dem kernhaltige Erythrocyten gefunden wurden.

II. Infectionskrankheiten.

1. W. Fuchs, 4 Jahre, Diphtheria faucium septica (einen Tag ante mortem).

Histologischer Blutbefund: Geringe, nur polynucleare Leukocytose, die mononuclearen Leukocyten dagegen äusserst spärlich. In einer Reihe von Präparaten wurde nur eine einzige eosinophile Zelle gefunden.

2. R. Primas, 3 Jahre, Scarlatina, Höhe des Exanthems, Fieber.

Histologischer Blutbefund: Ueberwiegend polynucleare Leukocyten, daneben nur spärliche mononucleare, insbesondere kleinzellige Leukocyten und wenige Uebergangsformen.

Eosinophile Zellen: 2,4% (Ma: 3%).

In einem zweiten Falle von Scarlatina wurde unter 500 Leukocyten keine einzige eosinophile Zelle gefunden, jedenfalls bestand also Verminderung derselben. Der Fall betraf ein Kind, wo das Exanthem zwar noch erhalten, aber nicht mehr in voller Blüthe war.

3. Rudolf Tomek, 6 Jahre, Erysipel. Temperatur: 40,0.

Histologischer Blutbefund: Fast ausschliesslich polynucleare und nur spärliche mononucleare Leukocyten. Keine einzige eosinophile Zelle bei Durchsicht mehrerer Präparate sichtbar.

Resumé: Auch diese Gruppe umfasste vier ältere Kinder, keine Säuglinge. Dem entsprechend waren in den Blutbefunden die mononuclearen Leukocyten nur spärlich vorhanden. In drei Fällen, bestand eine auffällige Verminderung der eosinophilen Zellen nur in dem einen Falle von Scarlatina musste sie als normal bezeichnet werden.

III. Augenaffectionen.

1. Rosmann, 7 Jahre, Conjunctivitis lymphatica.

Histologischer Befund: In den Eosin-Methylenblaupräparaten bilden die polymorphkernigen Leukocyten mit eosinophilem Plasma die Majorität. An diese schliessen sich der Zahl nach die mononuclearen Zellen an, deren Plasmaumfang, ebenso wie die Zellgrösse überhaupt, sehr variirt. Unter 63 Leukocyten zählte man 3 eosinophile. 5 Uebergangsformen, 12 mononucleare, 43 polynucleare, d. h. es bestand ein relatives Verhältnis von 1 : 1,6 : 4 : 14,3.

Eosinophile Zellen: 2% (Ma: 3%).

2. Hermine Schmidt, 3 Jahre, gesundes, kräftiges Kind. Herpes corneae.

Histologischer Blutbefund (Eosin-Methylenblau- und einfache Methylenblaufärbung): Auch bei diesem 3jährigen Kinde

sind die mononuclearen Leucocyten und die Uebergangsformen viel häufiger, als man sie im Blutbilde gesunder Erwachsener zu sehen Gelegenheit hat. — In den Eosin-Löfflerblaupräparaten zeigen diejenigen polynuclearen Leukocyten, bei denen die Buchtung und Zerklüftung des Kernes am weitesten vorgeschritten ist, gleichzeitig auch die dichteste Granulirung in ihrem Plasma. Dieselbe ist in den Zellen mit wenig gebuchtetem Kern viel spärlicher. Die mononuclearen Leukocyten zeigen ein graues, opakes, keine Körnung erkennen lassendes Plasma.

Eosinophile Zellen: 5,2% (Ma: 8%).

3. Franz Lehr, 2 Jahre, Conjunctivitis lymphatica. Sehr blasses Kind. Geringe Leukocytose.

Histologischer Blutbefund: Die mononuclearen und die reichlichen Uebergangsformen an Zahl den polynuclearen Leukocyten mindestens gleich.

Eosinophile Zellen 3% (Ma: 5%).

4. Anastasia Wecker, 3 Wochen. Blennorrhoe neonatorum. Sonst ganz gesundes, kräftiges Kind.

Histologischer Befund: Ausgesprochene Leukocytose. Alle Arten mononuclearer Leukocyten, solche mit sehr schmalem Protoplasmasaum und grossem Kern, solche mit sehr bedeutendem Zellleib und centralgelegenen, dunkelblau tingirten Kernen, endlich solche, wo die Kernsubstanz ohne jede deutliche Structur, aber doch sichtlich vom Cytoplasma differenzirt, in demselben ausgebreitet sichtbar ist. Die polynuclearen Leukocyten theilen sich in Uebergangsformen und in eigentliche polymorphkernige Leukocyten. Die eosinophilen Zellen sind nicht nur in ihrer absoluten Menge vermehrt, sondern auch von den sonst vorkommenden eosinophilen Zellen dadurch verschieden, dass die Grösse ihrer Granula auffallend klein ist. Alle zeigen polynucleare Kernfiguren.

Eosinophile Zellen 8% (Ma: 10%).

Resumé: Die ersten drei Kinder dieser Gruppe zählten nicht mehr zu den Säuglingen. Sie wurden hauptsächlich deshalb ausgewählt, um zu untersuchen, wie sich das Verhältnis zwischen mono- und polynuclearen Leukocyten im späteren Kindesalter gestalte. Während nun das Ueberwiegen der ersteren im Gegensatz zu dem Blutbilde der Erwachsenen bei Fall 2 und 3 noch deutlich war (2- und 3jähriges Kind), traf das bei Fall 1 nicht zu. Auch die Zahl der eosinophilen Zellen war bei 2 und 3 grösser als bei 1, bei 2 sogar grösser, als die gebräuchliche Angabe für das Kindesalter lautet (*Canon*: 2–4%). Sehr merkwürdig muss der Blutbefund des Falles 4 genannt werden, es überrascht nicht nur die bedeutende Vermehrung der eosinophilen Zellen, sondern auch namentlich die Polymorphie der Leukocyten.

IV. Affectionen des Nervensystems.

1. Stefanie Kolarik, 2 Jahre. Diagnose: Meningitis tuberculosa.

Histologischer Blutbefund (Präparate 1 Tag ante mortem angefertigt): Polynucleare Leukocyten in der Majorität stark überwiegend, vereinzelte Uebergangsformen; unter den mononuclearen Leukocyten: theils solche mit schmalem Protoplasmaring, theils solche mit umfangreichem Plasma — der Zellkern förmlich an die Wand der Zelle augedrückt. (Hämatoxylin und Eosin-Methylenblaufärbung.)

Eosinophile Zellen wurden in zahlreichen Präparaten nicht einmal in einem einzigen Exemplare gefunden.

2. Johann Berthold, 13 Jahre. Diagnose: Multiple inselförmige Sclerose.

Histologischer Befund: Vorwiegend polynucleare Leukocyten.

Eosinophile Zellen 1,8% (Ma: 4%).

3. Ludwig Hartstein, 13 Jahre. Chorea.

Histologischer Befund: Vorwiegend polynucleare Leukocyten, unter diesen einzelne Uebergangsformen. Mononucleare Leukocyten von normaler Form und Grösse. Ein grosser Procentantheil derselben kleinzellig. (Eosin-Methylenblaufärbung.) Präparate einfach mit Methylenblau gefärbt, zeigen die entsprechenden Verhältnisse. Präparate tingirt mit Löffler'schem Methylenblau, zeigen die Plasmasubstanzen in grauen Farbentonnuancen, die Kerne röthlich-violett, keine Körnung sichtbar. Präparate endlich mit Eosin-Alkohol und Löfflerblau-Nachfärbung bieten eine sehr dichte, rothe Körnung auf grauem Untergrund (Plasma) in den polymorphkernigen Leukocyten. Das Plasma der mononuclearen Leukocyten zeigt keine Granula.

Eosinophile Zellen 4,3% (Ma: 5,0%).

4. Karoline Sucher, 11 Jahre. Schwere Chorea, unaufhörliche typische Zuckungen am ganzen Körper mit eigenthümlicher Störung der Psyche (Neigung zum Weinen und Lachen, wechselnd und plötzlich auftretend, ohne besondere Motivirung). Monatelange Arsenbehandlung erfolglos.

Histologischer Befund: Die überwiegende Mehrzahl der Leukocyten bildet die Form 3 (polynuclear), daran schliessen sich die mononuclearen Leukocyten, die aber sämmtlich dieselbe typische Form haben: schmaler Protoplasmasaum (lichtblau) und dunkelblauer grosser Kern. Uebergangsformen ungefähr 3—4% stark.

Eosinophile Zellen 2% (Ma: 4%).

5. Josefine Abel, 12 Jahre. Neuralgien, höchst wahrscheinlich rheumatischer Natur. Dieser Fall gehört streng genommen nicht in diese Gruppe, reiht sich aber den Fällen derselben bezüglich der Identität des histologischen Blutbefundes sehr passend an.

Histologischer Befund: Vorwiegend polynucleare Leukocytose. Die mononuclearen Leukocyten alle von fast gleicher Conformität an Aussehen und Grösse. Spärliche Uebergangsformen.

Eosinophile Zellen 2,8% (Ma: 5%).

6. Therese Wolff, 13 Jahre. Polyomyelitis ant.

Histologischer Blutbefund: Die Majorität der Leukocyten bilden entschieden die polynuclearen Leukocyten die mononuclearen nur ganz vereinzelt.

Eosinophile Zellen 3%.

Resumé: Eine besondere Differenz von dem Blutbefunde gesunder Erwachsener bilden diese Blutbefunde nicht. Man kann deshalb annehmen, dass die Krankheit das Blutbild in keiner Weise modificiren konnte. Auffallend ist nur das Fehlen der eosinophilen Zellen im Fall 1, bemerkenswerth ferner mit Rücksicht auf die *Neusser*'schen Befunde das Nichtvorhandensein einer Vermehrung dieser Zellen in den beiden Fällen von Chorea, wovon der eine relativ schwere, psychische Störungen darbot. Zu erwähnen wäre endlich noch, dass der Fall von Polyomyelitis keine Vermehrung der eosinophilen Zellen zeigte, dass derselbe somit im Gegensatz zu dem *Müller*'schen Falle steht, ebenfalls eine Polyomyelitis ein Kind betreffend, wo genannter Autor eine Eosinophile (20%!) constatiren konnte, wie sie kein anderer seiner übrigen Fälle darbot.

V. Affectionen des Respirationstractus.

1. Joh. Nebes, $7^1/_2$ Monatkind, 10 Wochen alt. Bronchitis. Nimmt die Brust. Leukocytose.

Histologischer Befund: Sicher sind die mononuclearen Zellen vermehrt, unter diesen sind zahlreich die sogenannten Lymphocyten. Ausserdem findet man Leukocyten, welche bedeutend grösser sind als die Lymphocyten und einen in blaugrünem Farbenton tingirten Plasmaring und einen dunkelblauen ovalen oder runden, keine Structur darbietenden Kern besitzen. Die sogenannten Uebergangsformen, polynucleare Leukocyten mit blauem Plasma, bieten sehr verschiedene Arten, und zwar solche, wo der Kern fast den ganzen Zellleib einnimmt und nur an einer Stelle eine Einbuchtung zeigt und die Zelle in toto nur von geringem Umfange ist, ferner solche, die bedeutend grösser sind und in einem ziemlich umfangreichen Plasmatheile den mässig gebuchteten Kern beherbergen.

Eine Reihe von Präparaten wurden mit Löffler'schem Methylenblau $^1/_2$ Minute lang gefärbt. Alle polynuclearen Leukocyten mit den stark gebuchteten Kernen boten eine rothe, scharf ausgeprägte, dicht gelagerte Körnung in einer graubräunlichen Plasmagrundsubstanz, während alle übrigen Zellformen keine Granulirung zeigten, sondern einen in verschiedenen Nuancen grau- bis bräunlichröthlichen Zellleib hatten. Die eosinophilen Zellen waren auch in den

mit Löfflerblau nachgefärbten Präparaten sehr deutlich sichtbar. — Kernhaltige Erythrocyten oder Mitosen wurden trotz sorgfältigster Durchsicht nicht gefunden. (Das Kind entsprach seinem Alter nach (s. o.) zur Zeit der Blutuntersuchung einem reifen Neugeborenen.)

Eosinophile Zellen 2,9% (Ma: 6%).

2. Marie Kach, 4 Wochen. Geringfügige Bronchitis, mässige Leukocytose.

Histologischer Befund: Die Mononuclearen und die Uebergangsformen bilden zusammen gegenüber den Polynuclearen die Majorität. In den mit Löfflerblau nachgefärbten Präparaten boten nur die letztgenannten Zellen und die Eosinophilen eine dichte rothe Granulirung dar.

Eosinophile Zellen 0,6% (Ma: 3%).

3. Alois Wlassak, 4 Wochen. Coryza (nimmt deshalb keine Brust).

Mononucleare Leukocyten reichlich.

Eosinophile Zellen 5,1% (Ma: 8%).

Resumé: Auch bei den Affectionen der Respirationsschleimhaut tritt Leukocytose mit vorzugsweiser Betheiligung der mononuclearen Formen auf. Im Gegensatz zu den Darmaffectionen sind es aber nicht ausschliesslich Lymphocyten. Auffallend sind die zahlreichen Uebergangsformen. Eine sichere Vermehrung der eosinophilen Zellen war nur bei dem Fall von Erkrankung der Nasenschleimhaut zu constatiren, es wurden 6, 7, 8 eosinophile pro je 100 Leukocyten gezählt.

VI. Affectionen des Verdauungstractus.

1. A. Rümler, 14 Tage alt. Dyspepsie, Leukocytose.

Histologischer Befund (einfache Methylenblau- und Eosin-Methylenblaufärbung): Die mononuclearen Leukocyten bedeutend vermehrt, unter ihnen sehr zahlreich die Lymphocyten, viele Uebergangsformen.

Eosinophile Zellen 1,6% (Ma: 3%).

2. H. Folkmann, 14 Tage. Dyspepsie.

Histologischer Befund (Hämatoxylin): Auffallend zahlreiche mononucleare Zellen mit schmalem Protoplasmasaum, die polymorphkernigen entschieden in der Minderzahl. Keine kernhaltigen Erythrocyten, keine Mitosen.

Eosinophile Zellen nicht vermehrt (Zählung fehlt).

3. E. Gottwald, 5 Wochen. Dyspepsie. Reifes Kind (Mutterbrust).

Histologischer Blutbefund: Die mononuclearen Leukocyten in dem normalen Säugling entsprechendem Verhältnis, also nicht so bedeutend vermehrt, wie bei 1 und 2.

Eosinophile Zellen 2,2% (Ma: 4%).

4. Busch, 3 Jahre. Gastritis acuta, Status febrilis (37,8). Kein Milztumor, keine Rachitis.

Anamnese: Früher angeblich gesundes Kind, erkrankte vor zwei Tagen mit Erbrechen und soll nach den Angaben der Mutter gegenwärtig besonders zwischen 1 und 3 Uhr Nachmittags stark fiebern. Keine klinisch nachweisbare oder anamnestisch angegebene Affection der Respirationsschleimhaut.

Histologischer Blutbefund: Keine Leukocytose, keine kernhaltigen Erythrocyten.

Eosinophile Zellen 4,71% (Ma: 7%).

Zwei Tage später wird das Kind von der Mutter als gesund vorgestellt.

5. Josefa Glaser, 5 Wochen. Cholera infantum.

Klinischer Befund: Fontanelle eingesunken, Schädelknochen übereinander geschoben, keine Zeichen von Rhachitis, anämisches, collabirtes Aussehen. Seit 6 Tagen bestehen zahlreiche, dünnflüssige Stuhlentleerungen. Hbgl: 70—75.

Histologischer Befund: Ueberwiegen der mononuclearen Leukocyten, unter diesen am zahlreichsten die kleinzelligen Formen, doch auch grosszellige mononucleare Leukocyten, in denen der Kern sehr schwach tingirt ist, ähnlich den Markzellen (?), ferner Uebergangsformen und endlich mittelgrosse Leukocyten mit einer den ganzen Zellleib fast vollständig ausfüllenden, netzförmig structurirten Kernmasse. Die polynuclearen Leukocyten relativ vermindert, keine kernhaltigen rothen Erythrocyten, keine Mitosen, keine Polychromatophilie der rothen Blutzellen.

Eosinophile Zellen: 4,1 % (Ma: 6 %).

Einige Tage später meldet die Mutter den Tod des Kindes.

6. Josefine Buschka, 6 Wochen. Cholera infantum, collabirtes, anämisches Kind. Hb: 55—60.

Absolut keine Zeichen von Rhachitis.

Histologischer Befund: Bedeutende Leukocytose, vorwiegend lymphatisch, sodass man bei Erwachsenen die Diagnose lymphatische Leukämie stellen könnte. Die grosszelligen, mononuclearen Leukocyten kommen nur vereinzelt vor, dagegen sind die Uebergangsformen reichlich, die polynuclearen Leukocyten relativ vermindert.

Eosinophile Zellen 0,71% (Ma: 1%).

7. M. Wacek, 3 Wochen. Darmkatarrh. Ausgetragenes Brustkind, keine Affection der Respirationsschleimhäute, keine Zeichen von Lues. Hgbl: 95—100.

Histologischer Befund: Leukocytose, zahlreiche kleinzellige und mittelgrosszellige mononucleare Leukocyten, dagegen nur spärliche mononucleare, grosszellige Leukocyten, die polynuclearen relativ vermindert. Die eosinophilen Zellen 0,5%.

8. Friedrich Ransmeyer, 5 Jahre. Peritonitis.

Wenn auch die mononuclearen Leukocyten vermehrt erscheinen, so bilden doch die polynuclearen die Majorität. Keine kernhaltigen rothen Blutzellen.

In zwei Präparaten wurde keine einzige eosinophile Zelle gefunden.

Resumé: Bei einfachen Magen- als auch bei Darmaffectionen namentlich bei der Cholera infantum entwickelt sich im Säuglingsalter sehr rasch eine bedeutende Leukocytose, welche hauptsächlich auf Rechnung einer Vermehrung sogenannter Lymphocyten zu setzen ist. Ein bestimmtes Verhalten der eosinophilen Zellen bei Magen-Darmaffectionen lässt sich nicht constatiren. Als vermehrt waren sie nur in zwei Fällen zu bezeichnen, in dem einen Falle von Cholera infantum, und bei dem gastrischen Reizzustand des 3jährigen Kindes Busch, bei dem notabene keine Leukocytose bestand. Als wesentlich vermindert in dem zweiten Falle von Cholera infantum sind bei der Peritonitis ein 5jähriges Kind betreffend. Jedenfalls ein sehr widersprechendes Verhalten. Kernhaltige rothe Blutkörperchen wurden entgegen den Angaben Luzet's in den Cholerafällen nicht gefunden, obwohl dieselben klinisch sehr schwere Symptome darboten.

VII. Rhachitis.

1. Ferdinand Jodel, 4 Monate. Ausgeprägte Symptome der Rhachitis.

Histologischer Blutbefund: Die mononuclearen Leukocyten in Majorität vorhanden, unter diesen die Lymphocyten entschieden in der Minderzahl. Die meisten derselben zeigen einen schmalen Protoplasmamantel und einen relativ umfangreichen, runden, keine Structur darbietenden Kern, andere wieder bieten einen ziemlich bedeutenden Plasmaleib und einen kleinen Kern. Als die dritte Zellgattung wäre dann jene zu bezeichnen, welche die wenig gebuchteten Kerne besitzen. Die vierte Art der Leukocyten sind die mit stark zerklüfteten Kernen, woran sich die eosinophilen Zellen anschliessen. Folgende Tabelle zeigt die Tinctionsunterschiede:

Uebergangsformen (III. Zellgattung):

	Plasma	Kern
Eosin-Methylenblau .	Lichtblau ohne Körnung.	Dunkelblau.
Eosin-Löffler . . .	Grau, mit sehr feiner, kaum sichtbarer Körnung.	Röthlich-violett.
Löffler (allein) . . .	Lichtgrau homogen.	Blau.

Leukocyten mit stark gebuchteten und zerklüfteten Kernen (IV. Zellgattung):

	Plasma	Kern
Eosin-Methylenblau .	Blassroth, ohne sichtbare Körnung.	Dunkelblau.
Eosin-Löffler . . .	Lichtgrau, mit deutlicher rother Körnung.*)	Röthlich-violett.
Löffler (allein) . . .	Blaugrün.	Dunkelblau.

*) Diese Körnung ist in den einzelnen Zellen der Gattung IV in verschiedener Menge vorhanden und erscheint daher auch verschieden dicht gelagert.

Die eosinophilen Zellen zeigen bei der Eosin-Löfflertinction eine graue Grundsubstanz, in der grobe, dunkelviolette Körner gelagert sind. In dem eben besprochenen Falle sind sie weder vermehrt, noch auch trotz der bestehenden Leukocytose etwa ihrer absoluten Zahl nach vermindert.

Zählungen ergaben 2,2% (Ma: 4,0%).

2. Ella Sommer, 16 Monate. Rhachitis florida, Anämie, grosser Milztumor, Leukocytose.

Histologischer Blutbefund: Die Leukocytose ist hauptsächlich auf Rechnung der mononuclearen Leukocyten zu setzen. Dieselben zeigen alle Arten von Grössen und Formen. Ausserdem ist Form II zahlreich vertreten. (Uebergangsformen der gebräuchlichen Eintheilung.) Gegenüber dem normalen Blutbefunde des gesunden Säuglings ist also das Blutbild nur soweit verändert, als Form I noch zahlreicher und formenreicher auftritt als de norma im Säuglingsalter. — Trotz genauer Durchsicht vieler Präparate konnten keine Mitosen gefunden werden, desgleichen keine kernhaltigen Erythrocyten.

Eosinophile Zellen = 2,5% (Ma: 3,0%).

3. Josef Hummel, 11 Monate.

Status präsens; Fontanelle: ∞, keine Craniotabes, rhachitischen Rosenkranz, ausgeprägte Epiphysenschwellungen, keine Zähne, geringe Milzvergrösserung, Lungen normal, Drüsenschwellung fehlt, Verdauungsstörungen sind nicht vorhanden, sichtbare Blässe, aber guter Ernährungszustand, non stat.

Histologischer Blutbefund: Entschiedene Leukocytose, vorwaltend mononuclear. Die Grösse der Zellleiber bei letzteren bedeutend wechselnd. Sehr viele kleinzellige, solche mitlerer Grösse und endlich in jedem Präparat solche von sehr bedeutender Grösse, sehr variabel in der Form ihrer Kerne und ihrer Protoplasmaleiber. Ferner sehr zahlreiche Uebergangsformen verschiedener Gestalt, mit

allen Graden beginnender Kernbuchtung, relativ spärlich dagegen die Leukocyten mit acidophilem Plasma und stark zerklüfteten Kernen. In mehreren Präparaten absolut keine kernhaltigen rothen Blutzellen, keine Mitosen. Besonders erwähnenswerth wäre der Befund, dass die eosinophilen Zellen an Grösse wechselten und dass sie in diesem Falle vermehrt erschienen.

Eosinophile Zellen 10,4% (Na: 16%).

4. Therese Cavenka, 14 Monate alt. Schwere Rhachitis. Fontanelle noch für 3 Querfinger offen. Ausgeprägte Craniotabes, deutlicher Rosenkranz und Epiphysenschwellungen. Vier Schneidezähne entwickelt. Kind kann sich noch nicht aufrichten. Zahl der rothen Blutzellen: 5,635.000, Zahl der weissen Blutzellen 20·000, Verhältnis 1:281; es besteht also keine Anämie, wohl aber Leukocytose.

Histologischer Blutbefund: Dem von Fall 4 mitgetheilten identisch, jedoch nicht so hochgradig ausgeprägt. Keine kernhaltigen Blutzellen.

Eosinophile Zellen 4,6% (Ma: 8%).

5. Ernst Hauche, 7 Monate. Fontanelle: ∞, Craniotabes, Rosenkranz. Anämie: Hbgl: 35.

Histologischer Befund: Leukocytose, auf Rechnung der vermehrten mononuclearen Zellen zu setzten, keine kernhaltigen Erythrocyten.

6. Helene Zweig, 15 Monate. Anämie (Hb: 60), keine Craniotabes. Fontanelle: 3 Querfinger. Rosenkranz. Leichte Epiphysenschwellung, diffuse Bronchitis, non stat.

Histologischer Blutbefund: Geringe Leukocytose, nicht blos klein-, sondern auch grosszellige Leukocyten auffallend, dagegen relativ vermindert die polynuclearen Leukocyten. Vereinzelte kernhaltige rothe Blutkörprechen.

Eosinophile Zellen: 4,6% (Ma: 6%).

Resumé: Die Fälle schwerer Rhachitis — es sind nur schwere Formen — zeigen alle eine typische Leukocytose, die vorzugsweise auf Verwehrung der mononuclearen Zellen zu setzen ist. Nebstbei sind auch die Uebergangsformen zahlreich, so dass die polynuclearen Zellen mit acidophilem Plasma relativ vermindert erscheinen. Die eosinophilen Zellen überschreiten in den Fällen 1 und 2 die Procentzahl 4 nicht, in 3—6 sind sie vermehrt, besonders auffallend im Casus Hummel ad 10—16%. Kernhaltige Erythrocyten wurden nur vereinzelt im Blutbilde eines einzigen Kindes gesehen (Zweig), obwohl auch in einigen der übrigen Fälle hochgradige Anämie constatirt werden konnte.

VIII. Lues hereditaria.

1. M. Oberleitner, 1 Monat. Lues hereditaria: Papeln, Rhagaden, schwächliches, decrepides Individuum.

Histologischer Blutbefund: Vorwiegend polynucleare Leukocytose, doch noch vereinzelte grosse mononucleare Leukocyten. Keine kernhaltigen Erythrocyten.

Eosinophile Zellen 6,5% (Ma: 10%).

2. A. Skutetzky, $5^1/_2$ Monate. Lues hereditaria: Rhagaden, Papeln, Psoriasis plantaris.

Histologischer Befund: Vorwiegend mononucleare Leukocyten, kleinzellige, mittel- und grosszellige Leukocyten von dem Charakter der Müller'schen Markzellen, relativ vermindert die polynuclearen Leukocyten. Keine Mitosen, wohl aber kernhaltige Erythrocyten, ganz vereinzelt.

Eosinophile Zellen 1% (Ma: 1%).

Ein 3. Fall von Lues klinisch und anamnestisch nachweisbar, zeigt das typische Blutbild der Anämia infantum pseudoleucämica (siehe daselbst).

Resumé: Die aufgeführten Fälle zeigen jedenfalls ein sehr verschiedenes Verhalten, in dem ersten Falle überwiegen, die polynuclearen Leukocyten im Blutbefund, es sind ferner die eosinophilen Zellen vermehrt, im zweiten Fallé sind letztere entschieden vermindert, während die mononuclearen Formen in sehr verschiedenen Gestalten in Majorität sind. Der dritte Fall zeigt endlich das Blutbild der An. inf. pseudoleuc. Sollten etwa die drei Fälle als Beispiele des verschiedenen Grades jener Blutveränderung gelten können, welche secundär der Lues hereditaria folgen?

IX. Anämien nicht constatirbarer Aetiologie.

1. Ferdinand Ravitzer, 4 Monate alt, ist ein 7 Monatkind, gegenwärtig seit 1 Monat kränklich, hatte bis vor Kurzem Enteritis, jetzt nicht mehr.

Status präsens: Bedeutende Anämie (Hb: 40), gleichzeitig hochgradige Cachexie, zahlreiche Furunkeln am ganzen Körper, am Sternum. Die Haut von Eiter unterminirt, sodass man mit der Sonde tief eindringt. Fontanelle 2 Querfinger, Craniotabes, kein Rosenkranz.

Histologischer Blutbefund: Das Blutbild zeigt eine sehr bedeutende Leukocytose, dieselbe ist aber keineswegs einförmig, sondern zeigt jene polymorphen Formen, wie wir sie in dem Blutbilde der Leukämie bei Erwachsenen zu sehen pflegen. Man findet polynucleare Leukocyten mit stark gebuchteten Kernen und rosafarbenem Zellleib, Uebergangsformen in grosser Anzahl und Varietät,

kleinzellige und grosszellige, mononucleare Leukocyten, darunter solche vom Aussehen der *Müller*'schen Markzellen. Nur die eosinophilen Zellen erscheinen, den übrigen Leukocyten entsprechend, entschieden nicht vermehrt, keine Mitosen auffindbar.

2. Franziska Meyer, 3 Monate. Bedeutende sichtbare Anämie (Hb = 40—45), Hydrocephalus (hochgradige Protrusio bulbi), palpable Milz, Rhagaden an den Mundwinkeln. Es besteht Verdacht auf Lues, da die Mutter des Kindes erzählt, dass sie 6mal geboren und sämmtliche Kinder bis auf eines gestorben seien, ausserdem habe sie zweimal abortirt. Von eigener Infection weiss sie nichts zu erzählen.

Histologischer Blutbefund: Die mononuclearen Leukocyten bedeutend vermehrt, nicht nur die kleinzelligen, sondern auch viele grosszellige. In mehreren Präparaten wurden in toto zwei kernhaltige, rothe Blutzellen gefunden.

Eosinophile Zellen 1% (Ma: 2%).

Resumé: Diese Fälle schwerer Anämie wurden direct an die Fälle von Lues hereditaria angeschlossen, weil Lues, wenn auch nicht mit Sicherheit, so doch mit grosser Wahrscheinlichkeit als ätiologisches Moment in beiden Gruppen anzusehen ist. Während der zweite Fall eine Leukocytose mit vorwiegender Betheiligung der mononuclearen L. darbietet und nicht nur darin, sondern auch was das Vorhandensein kernhaltiger Erythrocyten betrifft mit dem Falle Skutetzky Aehnlichkeit zeigt, ist der Charakter der Polymorphie dem Blutbilde des Falles Ravitzer noch viel stärker aufgeprägt als bei den erwähnten übrigen Fällen. Dagegen fehlen in den Präparaten des Casus Ravitzer die kernhaltigen Erythrocyten wieder vollständig, übereinstimmend mit dem Falle Oberleitner (sicher constatirte Lues).

X. Anaemia infantilis pseudoleucaemica.

1. Marie Gast, 16 Monate. Keine Zeichen von Rhachitis oder Lues, anämisches Aussehen, grosser Milztumor, Vergrösserung der Leber.

Histologischer Blutbefund: Auffällige Leukocytose. Mononucleare Leucocyten in allen Formen, besonders zahlreich die grossen Varietäten, ferner Lymphocyten, Uebergangsformen relativ verminderte polynucleare Leukocyten. Kernhaltige rothe Blutzellen und ihre in Karyokinese befindlichen Vorstufen sehr zahlreich.

Eosinophile Zellen 0,8% (Ma: 1%).

2. Pauline Altmann, 8 Monate. Rhachitis gravis.

Histologischer Blutbefund: Zahlreiche rothe Blutzellen mit amphiboler Chromatophilie durch eine violette Farbennuance

von den normalen rothen Blutzellen sich unterscheidend (Polychromatophilie *Gabritschewsky's*). Auffallend reichliche, kernhaltige rothe Blutzellen, zahlreiche davon in Mitose, sowohl einkernige als auch Dispireme und Diasterformen, insbesondere Knäuelformen mit Hyperchromatose. Polymorphes Leukocytenbild.

Eosinophile Zellen 2,25% (Ma: 5%).

Folgende Tabelle giebt eine Uebersicht über die einzelnen Zahlenverhältnisse:

1. Hundert	2	2%	VI
2. »	3	3%	VIII
3. »	0	0%	VIII
4. »	2	2%	VI
5. »	2	2%	III
6. »	5	5%	XII
7. »	1	1%	IV
8. »	3	3%	XII

Die 1. Zahlenreihe zeigt die Zahl der gezählten »Hundert« an, die 2, die unter je 100 Leukocyten auffindbare Zahl von eosinophilen Zellen, die 3. das entsprechende Procentverhältnis und die 4. endlich die Zahl der kernhaltigen Erythrocyten. Die Tabelle demonstrirt zugleich, wie gross die Schwankungen in den Procentverhältnissen der eosinophilen Zellen bei jeder Zählung von je 100 Leukocyten sein können (1 – 5%).

3. Rosa Hajek, 1 ½ Jahre. Excessive Anämie (2,537.000 rothe Blutzellen und 35.000 Leukocyten, Verhältnis 1:78), die Haut bedeckt mit impetiginösen Stellen. Fontanelle 2 Querfinger im Durchmesser. Craniotabes noch deutlich zu fühlen. Thorax in der seitlichen Partie eingesunken, beide Hypochondrien aufwärts gekrämpt, mässige Epiphysenschwellungen, rhachitischer Rosenkranz undeutlich, Abdomen stark aufgetrieben. Milz unter dem Rippenbogen nach vorn bis zur Mammillarlinie reichend, nach unten 3 Querfinger überragend. Die obere, percutorisch nachweisbare Grenze streift den unteren Rand der VIII. Costa. Leber: 3 Querfinger den Rippenbogen überschreitend. Bohnengrosse Drüsen in Axilla und Inguine.

Histologischer Blutbefund: Polychromatophile kernlose und kernhaltige Erythrocyten, zum grössten Theil mit mitotischen Kernen. Mononucleare Leukocyten aller Grösse und Formen, zahlreiche Uebergangsformen, buntes Leukocytenbild.

Eosinophile Zellen 2,4% (Ma: 5%).

4. Anna Hlavatschek, 10 Monate.

Anamnese: Die Mutter des Kindes war 6mal gravid, davon leben gegenwärtig nur 2 Kinder, eines starb angeblich an Diphtherie, einmal abortirte sie, ein Kind gebar sie todt und macerirt. Nur

das älteste Kind soll angeblich immer gesund gewesen sein und ist es auch derzeit.

Status präsens: Hochgradige Anämie (Zahl der rothen Blutzellen: 2,617.000, Zahl der weissen Blutzellen; 50.000, Verhältnis 1 : 52,5). Keine Zeichen von Rhachitis. Luetische Stigmata: Rhagaden an der Mundschleimhaut, Ozaena, Papeln im Gesicht, Psoriasis plantaris.

Histologischer Blutbefund: Sehr reichliche, kernhaltige Erythrocyten, (zum Theil in Karyomitose), bedeutende Polychromatophilie. Poikilo-, Megalo- und Mikroblasten. Das Leukocytenbild zeigt alle möglichen Formen. [1])

Eosinophile Zellen 2% (Ma: 5%).

Die wesentlichsten Resultate vorstehend mitgetheilter Befunde wurden seit der Zeit ihrer Veröffentlichung von allen Autoren bestätigt, die dasselbe Arbeitsgebiet betreten haben. So constatirte *Goundobin*[2]) die schon von mir gefundene Thatsache, dass die Leukocytose bei Säuglingen durch eine vorwiegende Zunahme mononuclearer Leukocyten bedingt sei und im speciellen bei Magen-Darmaffectionen eine starke Lymphocytose vorkommen. *J. Loos*[3]) bestätigte die von mir hervorgehobene Polychromatophilie der rothen Blutzellen bei schweren Anämien, ebenso die von mir zuerst erhobene Dichromatophilie der kernhaltigen Erythrocyten.

Was meine Befunde über die Anaemia pseudoleukaemica infantum betrifft, so ist mir von *v. Limbeck*[4]) der Vorwurf gemacht worden, ich hätte verschiedenartige Zustände vermengt und als Anaemia pseudoleukaemica infantum beschrieben. Indem *v. Limbeck* behauptet, dass die Anaemia infantum pseudoleukaemica »keine selbständige klinische Form der Anämie, noch viel weniger eine Blutkrankheit sei«, glaubt er die Ansicht von *Fischl*[5]) im Gegensatz zu der meinigen zu bringen.

Diesem Anwurfe gegenüber möchte ich constatiren, dass ich gerade das Gegentheil von dem behauptet habe, was *v. Limbeck* mir zuweist. Ich spreche in meiner im »Jahrbuch für Kinderheilkunde« mitgetheilten Arbeit nur von einem charakteristischen Blutbefund und will nur für diesen

[1]) Vergl. auch *Alt* und *Weiss*. Anaemia infantilis pseudoleukaemica Centralblatt f. d. med. Wissenschaften 1892.

[2]) *Goundobin*. Ueber die Morphologie und Pathologie des Blutes bei Kindern. Jahrbuch für Kinderheilkunde 1893, pg. 207.

[3]) *J. Loos*. Ueber die Veränderungen der morphologischen Bestandtheile des Blutes bei verschiedenen Krankheiten der Kinder. Jahrbuch für Kinderheilkunde Nr. 1, 1895.

[4]) *v. Limbeck*. Grundriss der klin. Pathol. des Blutes, 2. Auflage, pg. 369.

[5]) *Fischl*. Ueber Anaemia infantum pseudoleukaemica. Prag. med. Wochenschrift, 1894, pg. 2.

hämato-histologischen Befund den Namen »Anaemia infantum pseudoleukaemica« reservirt wissen. Dagegen habe ich mich nirgends direct dafür ausgesprochen, dass die Anaemia infantum pseudoleukaemia, wie *Luzet* und *Loos* behaupten, eine selbständige Erkrankung mit bestimmten klinischen Symptomen sei. Meine auf pag. 168 aufgeworfene Frage: Hat die Aufstellung eines selbständigen Krankheitsnamens wirkliche Berechtigung oder ist nicht bloss eine bestimmte Constitutionsanomalie die Ursache dieser Blutbefunde? beantworte ich auf pag. 171 wie folgt: »Vom klinischen Standpunkte, sofern nämlich ein streng typischer Blutbefund für einzelne Formen schwerer Anämie als regelmässiges, charakterisches Symptom erscheint, ist es jedenfalls schon gegenwärtig erlaubt, für die selbständige Auffassung des Krankheitsbegriffes »Anaemia infantum pseudoleukaemica« einzutreten.«

* * *

Die Nothwendigkeit der Aufstellung des Begriffes Anaemia infantum pseudoleukaemica liegt ja gerade in der von *Fischl* und *Felsenthal* erhobenen Thatsache[6]), dass es schwere Formen von Rachitis gibt, bei denen die histologische Untersuchung nicht den charakteristischen Färbebefund liefert und andere, die klinisch dieselben Erscheinungen bieten, hochgradig anämisch sind und denen dieser typische Färbebefund abgeht. Weil wir eben klinisch gleiche Bilder haben, die sich nur durch den histologischen Blutbefund unterscheiden, müssen wir eine besondere Blutalteration annehmen und für diese existirt eben der Name »Anaemia infantum pseudoleukaemica«, wenn gleich ich zugeben will, dass dieser Name als solcher nicht glücklich gewählt ist, aber nach seiner Einbürgerung wohl schwer wieder zu eliminiren ist. Anderseits kann ich mich der Ansicht *v. Limbeck's* nicht verschliessen, dass diese Anämien mit dem charakteristischen Blutbefund in inniger Beziehung zum leukämischen Blutbefund stehen, wenn nicht gar als eine besondere Form von leukämischer Blutalteration aufzufassen wären; darüber müssen weitere Untersuchungen Aufklärung schaffen.

[6]) Vergl. *Fischl's* Vortrag über die »Anaemia infantum pseudoleukaemica« l. c.

VIII.

Die Wechselbeziehungen des Blutes zu den Organen.

Bis in die Gegenwart gilt als herrschende Lehre, das Blut als »unselbständiges Organ« aufzufassen, ein Organ, für dessen Elemente als Bildungsstätten Lymphdrüsen, Milz und Knochen angesehen werden. In neuerer Zeit ist eine Arbeit erschienen, von der sich sagen lässt, dass sie dazu berufen erscheint, diese herrschende Ansicht vollkommen zu stürzen — ich meine die Arbeit *Neusser's*[1]). Die neue Lehre hat *Neusser* mit den Worten angekündigt. »Das Blut ist die Vertretung aller Organe«.

In seiner Beweisführung schlägt aber *Neusser* einen Weg ein, der zum Theil wieder auf die alte Lehre zurückführt. Er nimmt Reflexe von den Geweben auf die Blutbildungsstätten an, wie dies eigentlich *Cohnheim* schon vor fast 2 Jahrzehnten zur Unterstützung seiner Auswanderungshypothese in der Entzündungslehre anzunehmen gezwungen war. *Neusser* hätte also streng genommen auf Grund seiner hämatologischen Untersuchungen den oben citirten Satz mit den Worten fassen sollen: »Das Blut ist eine indirecte Vertretung aller Organe«. Ich erkenne die Wichtigkeit des von *Neusser* vorgebrachten Beweismaterials vollkommen an, ich füge weiter meine eigenen Beweismittel hinzu, die sich nicht nur auf die in vorliegender Arbeit abgehandelten Blutuntersuchungen an Kindern beziehen, sondern gleich wie die *Neusser'schen* Arbeiten Blutbefunde bei den verschiedenartigsten Erkrankungen der Erwachsenen und histologische Untersuchungen mannigfacher Se- und Excrete (Sputum, Trippereiter, Harnsedimente u. s. w.) betreffen. Wenn ich mich im Nachfolgenden hauptsächlich auf die im vorigen Abschnitte mitgetheilten Blutbefunde des Kindesalters beziehe,

---

[1]) *Neusser.* Klinisch-hämatologische Mittheilungen. Wiener klin. Wochenschrift Nr. 3 und 4 1892.

um die Beweise für meine Behauptungen zu erbringen, so ist daran hauptsächlich der Umstand schuld, dass gerade am kindlichen Blute die Veränderungen der Gewebe und Organe sich viel deutlicher abspiegeln, weil sie eben viel markirter und intensiver verlaufen wie bei Erwachsenen, so dass wohl Jeder, der den von mir eingeschlagenen Weg betritt,, wie ich hoffe, leicht dieselben Ueberzeugungen erlangen wird, die ich vertrete. Ich fasse aber das Resultat meiner Untersuchungen in die einfachen Worte: »Das Blut ist eine directe Vertretung aller Organe«. Die Hypothese des Reflexes, die *Cohnheim* und *Neusser* annehmen, kann ich nicht bestätigen. Der Unterschied zwischen meiner und der *Neusser'schen* Ansicht liegt nur in den Worten: Indirect — Direct.

In der Beweisführung dieser Anschauung gelange ich zur Erörterung der verschiedenen Formen von Leukocytose. Ich werde zu zeigen haben, dass das Leukocytenbild ein Spiegel jener pathologischen Veränderungen ist, die sich innerhalb der Organe und Gewebe abspielen. Die variabeln Leukocytosenformen in den histologischen Blutpräparaten demonstriren uns ad oculos jene Wechselbeziehungen, die zwischen Blut und Organen bestehen.

In der Einleitung zu der kurzen Mittheilung über »Anaemia infantum pseudoleukaemica äusserten sich ich und *Alt* über die Blutbilder der als vollkommen gesund betrachteten Kinder wie folgt. » . . . . . es differirt wesentlich von dem Blutbilde der Erwachsenen, in dem unstreitig die mononuclearen Leukocyten überwiegen, ferner zahlreiche Uebergangsformen mit mässig gebuchteten Kernen und basophilem Plasma (Affinität zum Methylenblau) gefunden werden, während insbesondere die polynuclearen Leukocyten mit stark gebuchteten und zerklüfteten, sich intensiv färbenden Kernen und acidophilem Plasma (Affinität zum Eosin) an Zahl wesentlich zurücktreten und nicht die Majorität der Leukocyten bilden, wie dies bei gesunden Erwachsenen ja stets der Fall ist. Die mononuclearen Leukocyten unter ihnen sind keineswegs blos Lymphocyten, oder wie wir lieber präciser sagen, kleinzellige, mononucläre Leukocyten, sondern es finden sich alle möglichen Formen, wechselnd an Grösse der Zelle in toto, wechselnd an Grösse des Kernes und endlich auch wechselnd an Grösse des sichtbaren Protoplasmaleibes«.

Vergleicht man das Resumé der im vorigen Abschnitte mitgetheilten Blutbefunde von der Gruppe I (gesunde Säuglinge) mit jenen der Gruppe II (Infectionskrankheiten), III (Augenaffectionen) und IV (Affectionen des Nervensystems) — letztgenannte Gruppen betrafen fast durchweg ältere Kinder — so wird man wohl schon hierin die Unterschiede finden,

welche zwischen den histologischen Blutbildern von Säuglingen und jenen älterer Kinder bestehen, selbst wenn bei letzteren eine mehr oder minder hochgradige pathologische Störung zu constatiren war.

Conform meinen Beobachtungen, sagt auch *Luzet*[2]) dass beim neugeborenen und jungen Kinde die einkernigen Leukocyten mit rundem Nucleus in ihren verschiedenen Varietäten häufiger zu sehen seien, als diejenigen mit polymorphem Kern und die mehrkernigen. *Hock* und *Schlesinger*[3]) geben weder in ihrer vorläufigen noch in ihrer ausführlichen Mittheilung darüber Aufschluss, wie es sich mit den Mengenverhältnissen der verschiedenen Leukocyten verhält — die eosinophilen Zellen ausgenommen. — Dagegen findet sich ein Passus in dem Buche von *H. Rieder*[4]), der die von uns *(mir* und *Alt)* gewonenen Resultate bestätigt. *Rieder* schreibt über die Blutbefunde bei Neugeborenen — man könnte sagen fast mit unseren Worten: »Was den Befund von Trockenpräparaten anbelangt, so war das Verhältnis der mono- zu den polynuclearen Zellen durchaus nicht dem bei pathologischer Leukocytose bestehenden entsprechend, vielmehr war die Verhältniszahl der mononuclearen häufig eine sehr hohe, mitunter eine die Norm bei weitem übersteigende. Unter den mononuclearen Zellen überwiegen bedeutend die kleinen Formen (Lymphocyten)«.

Betrachten wir nun im Gegensatze zu den normalen Befunden die Blutbilder bei Magen-Darmaffectionen der Säuglinge, so zeigt sich, dass die Lymphocytenzahl eine wesentliche Erhöhung ihres procentualen Verhältnisses zu erfahren pflegt. Anders verhält es sich bei den Affectionen des Respisrationtractus. Die mononuclearen Leukocyten treten nicht nur reichlicher, sondern auch vielgestaltiger auf. Es sind nicht blos Formen von der Gestalt der sogenannten Lymphocyten wie bei den Reizzuständen der Magen-Darm-Schleimhaut, sondern verschiedene Varietäten mehr oder minder dem Typus der Uebergangsformen angehörig.

Ist die Polymorphie der Leukocytenformen bei den letztgenannten Kranheitsformen schon ziemlich auffallend, so gilt dies noch mehr von den Blutbildern jener Erkrankungen, wo wir schwere und complicirte Gewebsveränderungen und Organstörungen nothwendigerweise supponiren müssen. Es sind die Fälle von Rachitis und von Lues hereditaria.

[2]) *Luzet.* Étude sur les anémies de la première enfence et sur l'anémie infantile pseudoleucémique, Steinheil, Paris 1891,

[3]) *A. Hock* und *H. Schlesinger*, Hämatologische Studien. Franz Deuticke 1892.

[4]) *H. Rieder*, Beiträge zur Kenntnis der Leukocytose. Leipzig F. C. W. Vogel 1892.

Von einer besonderen (absoluten) Vermehrung der eosinophilen Zellen könnte ich nur in wenigen Fällen sprechen. Dieselbe fand sich in den im vorigen Abschnitt mitgetheilten Befunden:

1. Bei einem gesunden, frühreif geborenen, aber sonst kräftig entwickelten Kinde, wie schon erwähnt, der einzige gesunde Säugling, bei dem vereinzelte, kernhaltige Erythrocyten nachgewiesen werden konnten.

2. Bei einem 3 Wochen alten Kinde, das an einer intensiven Blennorrhoe neonatorum litt, sonst aber gesund und kräftig war.

3. Bei einem 4 Wochen alten Kinde, das an einer heftigen Coryza litt und deshalb keine Brust nehmen wollte.

4. In einem Falle von schwerer Rhachitis mit geringer Milzvergrösserung und mässiger Anämie; bei den übrigen Fällen von Rhachitis konnte keine Eosinophilie constatirt werden.

5. In einem Falle von Lues hereditaria mit papulösem Exanthem.

Wenn wir somit die histologischen Blutbilder, die sich bei der Untersuchung zahlreicher Säuglinge und älterer Kinder findet, einer resumirenden Durchsicht unterziehen, so zeigt sich, dass die bestehende Leukocytose in den einzelnen Fällen bald auf Rechnung einer besonderen Vermehrung der Lymphocyten, bald auf jene der grosszelligen mononuclearen Formen, bald wieder auf die polynuclearen Varietäten, bald endlich auf die eosinophilen Elemente zu setzen ist. Endlich giebt es Fälle — die Anaemia infantilis pseudoleucaemica ist ein Beispiel hiefür —, wo alle möglichen Formen von Leukocyten das Leukocytenbild buntfarbig und polymorph zusammensetzen.

Nach der Lehre *Ehrlich's* wäre bei den verschiedenen Leukocyten entweder eine Reizung des lymphatischen Apparates (der Lymphdrüsen) oder einer Reizung der splenomyelogenen Gruppe (Milz-Knochenmark) zu supponiren. Von der localen Gewebsaffection aus wird der Reiz bald auf diesen bald auf jenen Theil der Blutbildungsstätten übertragen oder dieselben werden sämmtlich wie z. B. bei der Leukämie in einen erhöhten Thätigkeitszustand versetzt.

Neusser[5]), der in seiner Publication das Vorhandensein einer bedeutenden Eosinophilie bei sehr verschiedenartigen, pathologischen Störungen constatirt hat, wandelt bei der Erklärung der von ihm gefundenen Thatsachen zwei ganz verschiedene Wege. Bei einer Reihe von Beispielen

[5]) *Neusser*, l. c.

(Eosinophilie: bei Chlorose, bei Ovarialcysten, bei Asthma u. s. w.) erklärt *Neusser* das vermehrte Auftreten der eosinophilen Zellen im circulirenden Blute als bedingt durch eine reflectorische Reizung des Knochenmarkes von seiten primär erkrankter Organe. Bei einer zweiten Gruppe von Beispielen vertritt *Neusser* die entgegengesetzte Anschauung, dass nämlich die eosinophilen Zellen nicht Producte der Organe des hämatopoetischen Systems (Lymphdrüsen — Milz — Knochenmark), sondern local gebildete Bestandtheile der pathologisch veränderten oder blos in einen bestimmten Reizungszustand versetzten Organe und Gewebe seien. So sagt *Neusser* ausdrücklich: »Es ist aber auch möglich, dass sie (die eosinophilen Zellen) — im Trippereiter — von den *Littré*'schen Drüsen der pars anterior urethrae geliefert werden«. Und weiter heisst es: »Treten die eosinophilen Zellen in auffallend vermehrter Menge und überdies ohne Beimischung von rothen Blutkörperchen auf, so kann als einzige Quelle derselben nur die Urethraldrüse, nämlich die Prostata, herangezogen werden«. — An anderer Quelle sagt *Neusser*: »Die Möglichkiet, dass die eosinophilen Zellen aus dem Knochenmark in die Haut ausgewandert wären, musste man ausschliessen, vielmehr nahezu sicher annehmen, dass diese Zellen bei Pemphigus und wahrscheinlich auch bei der Lymphodermia perniciosa in der Haut selbst entstehen.«

Letzgenannte Befunde zwingen nun *Neusser*, der Haut eine Stelle unter den blutbereitenden Organen einzuräumen. Warum nur der Haut? Weshalb nicht auch der Schilddrüse, dem Ovarium und den verschiedenen anderen Organen, bei deren Erkrankung *Neusser* Eosinophilie constatiren konnte?

Wie aus dem Vorhergehenden ersichtlich, halte ich an der Ueberzeugung fest, die ich bereits vor Jahren noch vor Erscheinen der *Neusser*'schen Arbeit mit den Worten ausgedrückt habe: »Die eosinophilen Zellen sind unzweifelhaft locale Gebilde«. Es bezog sich dieser Ausspruch[6]) zunächst nur auf die eosinophilen Zellen, die im Sputum namentlich bei Asthma auftreten. Nach weiteren bis zur Gegenwart fortgeführten Untersuchungen, die sich auf verschiedene Secrete beziehen, kann ich noch mit einem bedeutend höheren Grade

[6]) Die wichtigsten Schlusssätze meiner Abhandlung über die eosinophilen Zellen im Sputum (Wien. med. Presse Nr. 41/44 1891) lauteten: 1. Die eosinophilen Zellen treten in bedeutender Menge nicht allein im asthmatischem Sputum auf. 2. Der Befund von eosinophilen Zellen im Sputum rührt nicht von einer Vermehrung der eosinophilen Zellen im Blute her. 3 Sie sind unzweifelhaft local gebildet.

von Gewissheit für die locale Entstehung der eosinophilen Zellen eintreten. *Mandybur*[7]), ein Schüler *Neusser's* hat zu meiner Befremdung gegen die von mir vertretene Ansicht polemisirt. *Mandybur* sieht selbst ein, dass das massenhafte Auftreten der eosinophilen Zellen im asthmatischen Sputum mit Recht darauf schliessen lässt, dass dieselben nicht nur aus dem Blute stammen, sondern an Ort und Stelle entstehen, also von den Drüsen der Bronchialschleimhaut secernirt werden, trotzdem aber glaubt er aus der Thatsache, dass sich während des Asthmaanfalles auch mononucleare eosinophile Zellen im Blute finden, für die Ansicht eintreten, zu müssen, »dass das asthmatische Sputum einen Theil seiner mononuclearen eosinophilen Elemente aus dem Blute bezieht«. *Mandybur* nimmt also im Sinne der Theorie *Neusser's* an, dass während des Asthmaanfalles mit der Reizung der peripheren Endigungen des Sympathicus in der Bronchialschleimhaut auch eine Reizung seines Endapparates im Knochenmarke stattfindet. *Mandybur* hält bei dieser Aeusserung noch an der überlieferten Meinung fest, dass die eosinophilen Zellen ihre Hauptbildungsstätte, oder wie *Fischl* in seinem Collectivreferat sagt, ihre einzige Bildungsstätte im Knochenmark besitzen, eine Thatsache, die von mir schon anlässlich meiner ersten Publication sehr angezweifelt wurde und gegenwärtig kaum mehr anerkannt wird.

Dass übrigens *Neusser* sich der Ueberzeugung nicht verschliessen kann, dass die eosinophilen Zellen von den verschiedensten Organen gebildet werden können, geht aus folgendem Satze seiner »Klinisch-hämatologischen Mittheilungen« zur Genüge hervor: »Denn auch die Niere secernirt nach *Gollasch* unter pathologischen Verhältnissen, insbesondere bei toxischer Nephritis, in ähnlicher Weise, wie die Bronchial- und Nasenschleimhaut, die Haut und die Urethra posterior, eosinopile Zellen«. Auch *Schmidt* ist auf dem internationalen medicinischen Congress zu Leipzig mit sehr wichtigen Argumenten für die locale Entstehung der eosinophilen Elemente eingetreten, Beweise, die mit den von mir vorgebrachten vollkommen übereinstimmen[8]).

---

[7]) *Mandybur.* Vorkommen und diagnostische Bedeutung der oxyphilen und basophilen Leukocyten im Sputum. Wiener med. Wochenschrift 7—9, 1892.

[8]) Wie ich (siehe meine »Beiträge zur histologischen und mikrochemischen Kenntnis des Blutes«, Alfr. Hölder 1892) im Nasenschleim und Sputum einer an Influenza erkrankten Leukämie nur spärliche eosinophile Elemente finden konnte, so fand auch *Schmidt* im bronchitischen Sputum einer Leukämie »nur eine spärliche Anzahl eosinophiler Zellen, nicht mehr als im Auswurfe einer gewöhlichen acuten Bronchitis«.

Es entsteht nun die entscheidende Frage, wie soll man sich in jenen Fällen, wo eine sicher constatirte Production eosinophiler Elemente von seiten einzelner Organe und Gewebe besteht, die gleichzeitig Eosinophilie im Blute erklären? Ich muss hier wieder an die Arbeit *Neusser's* anknüpfen. *Neusser* hat der Haut eine Stellung in der Reihe der blutbereitenden Organe eingeräumt. Wenn es nun sicher erwiesen ist, dass aus der Haut leukocytäre Elemente ins Blut gelangen, warum soll nicht dasselbe für die Bronchialschleimhaut Geltung haben, und warum soll man nicht ferner annehmen, dass auch alle übrigen Gewebe, von denen nach *Neusser's* eigenen Beobachtungen eosinophile Leukocyten gebildet werden können, in die Reihe der hämatopoetischen Organe gestellt werden dürfen? Und nun gehen wir noch einen Schritt weiter!

Die eosinophilen Zellen werden unzweifelhaft als Leukocyten anerkannt; was aber für die eine Art der leukocytären Elemente zu Recht besteht, kann und darf auch für die übrigen Varietäten von Leukocyten angenommen werden, solange wenigstens kein zwingender Grund gegen diese Annahme spricht. Eine Reihe von Thatsachen sprechen unzweifelhaft zu Gunsten dieser Ansicht. In der Darmschleimhaut besteht ein bedeutend entwickelter, lymphatischer Apparat. Bei Reizungszuständen des Darmrohres gehen massenhaft Lymphocyten in das Blut über, dafür spricht die Lymphocytose, die ich bei den Darmaffectionen der Säuglinge oft gefunden habe. Bei Eiterungsprocessen, die sich, gleichviel wo, im Organismus an irgend einer Stelle etablirt haben, gehen eine grosse Menge von polynuclearen Formen von dem Eiterherde aus ins Blut über. Bei gewissen Organaffectionen, namentlich aber bei Schleimhauterkrankungen (vergleiche die bekannten Blutbilder beim Asthmabronchiale und die unter den hämatologischen Befunden des Säuglingsalters erwähnten Fälle von Coryza und Blennorrhoe neonatorum) werden massenhaft eosinophile Zellen in den betreffenden Organen resp. Schleimhäuten gebildet, und ein gewisser Procentsatz derselben geht ins Blut über, es besteht gesteigerte Eosinophilie im circulirenden Blute.

In der Norm, müssen wir annehmen, gelangen von den meisten, vielleicht von allen Geweben leukocytäre Elemente ins Blut; beim Erwachsenen geschieht dieser Vorgang derart, dass meist nur die sogenannten ausgereiften Formen in die Circulation gelangen. Gering ist die Zahl der mononuclearen Zellen und der sogenannten Uebergangsformen. Den Lymphocyten und den eosinophilen Elementen wäre eine gewisse selbständige Stellung einzuräumen. Je jünger das Individuum

ist, desto weniger ausgereift verlassen die Leukocyten die Gewebe. Daher hat schon das normale Blutbild des gesunden Säuglings einen viel mehr polymorphen Charakter als das des im Normalzustand befindlichen Erwachsenen. Tritt irgend eine schwere pathologische Störung im kindlichen Organismus auf, so tritt der polymorphe Charakter der Leukocytose noch viel deutlicher und stärker hervor, als dies bei ähnlichen Krankheiten des erwachsenen Individuums der Fall zu sein pflegt. Solche bunte Bilder von Leukocytosen fanden wir bei der Rhachitis, bei der Anaemia infantum pseudoleucaemica, bei den 2 Fällen von Anaemia gravis nicht constatirbarer Aetiologie und endlich bei der Lues hereditaria. Andererseits haben wir ja bereits Beispiele angeführt, wo die Leukocytose dadurch ausgezeichnet war, dass eine leukocytäre Form besonders überwog. Es ist aber weiter unumgänglich nothwendig, zu betonen, dass es nicht füglich ist, den einzelnen Krankheiten ein bestimmtes, schematisirtes Blutbild zuzusprechen, sondern dass vielmehr das leukocytotische Bild gewissen Gewebszuständen und -Veränderungen entspricht, also nur insofern für bestimmte Krankheiten charakteristisch ist, als diesen letzteren immer nur ganz bestimmte Gewebsveränderungen zukommen; da aber die pathologische Anatomie und Histologie uns lehrt, dass die Befunde bei denselben Krankheiten nicht immer vollkommen identisch sind, und dass namentlich das Stadium und die Entwicklung des Krankheitsprocesses für den anatomisch-mikroskopischen Befund in die Wagschale fallen, so ist es erklärlich, warum wir in vivo nicht immer dasselbe histologische Blutbild bei ein und derselben Krankheit finden müssen.

Die Frage der Abstammung der Leukocyten von Gewebszellen ist also keineswegs eine so sicher als unrichtig erkannte Behauptung, wie sie wieder jüngst erst *Weigert* hingestellt hat. Wahr ist wohl, dass jeder Autor, der in neuerer Zeit den Versuch gemacht hat, die Herkunft der Leukocyten von Gewebsbestandtheilen zu behaupten, eine energische Zurückweisung von seiten eines anderen Forschers erfahren hat. Um nur ein Beispiel anzuführen, so wurde *Davidoff*[9]) der für die Entwicklung von Leukocyten aus histologischen Bestandtheilen des Darmgewebes eintrat, durch *Schaffer*[10]) sehr energisch bekämpft.

---

[9]) *v. Davidoff.* Untersuchungen über die Beziehungen des Darmepithels zum lymphoiden Gewebe. Arch. f. mikr. Anatomie, Bd. XXIX. 1887.

[10]) *Schaffer.* Beiträge zur Histologie menschlicher Organe, Sitzungsberichte der Akademie, Band C. Wien 1891.

Ich bin weit davon entfernt, irgend welche Hypothese aufzustellen, welche Rolle in der Blutbildung jenen Organen zutheil werden solle, die bis zur Gegenwart als die Hauptbildungsstätten der leucocytären Elemente angenommen werden. Auf Grundlage gewisser klinischer Thatsachen jedoch, die einerseits bezüglich der Entstehung der Leukämie allgemein anerkannt sind, auf der Basis jener Kenntnisse, die die Kliniker bezüglich des Auftretens acuter Leukämieformen gewonnen haben, mit Unterstützung jener Beobachtungen, wo lange Zeit bestandene Pseudoleukämie urplötzlich das Bild der Leukämie dargeboten hat, kann die Vermuthung ausgesprochen werden, dass der Milz und den Lymphdrüsen jene Rolle zugesprochen werden dürfe, welche *Trojé* in einem in der »Berliner medicinischen Gesellschaft« 1892 gehaltenen Vortrage als Schleussen für das Eindringen leukocytärer Elemente in die Blutbahn supponirt hat.

Die Art und Weise, wie die leukocytären Elemente innerhalb der Gewebe gebildet werden, ist in der Gegenwart an noch viel zu wenig fest begründete Thatsachen geknüpft, als dass es erlaubt wäre, sich in irgend welche weitere Folgerungen einzulassen. Doch befinden wir uns gerade jetzt eben in einer Epoche, wo man die histologischen Vorgänge innerhalb der Gewebe, namentlich bei den Entzündungs- und Eiterungsprocessen, mit erneuter Aufmerksamkeit zu verfolgen beginnt. Die Arbeiten von *Grawitz* haben den Pathologen Veranlassung geboten, sich jener Thatsachen zu erinnern, welche von *Stricker* und seiner Schule durch Untersuchung an lebenden Objecten gewonnen und fast schon vor einem Jahrzehnt mitgetheilt worden. Der Umstand aber verdient besonders hervorgehoben zu werden, dass es gerade *Cohnheim,* der Begründer der sogenannten Auswanderungslehre, war, der sich bewogen fühlte, der Milz eine vermehrte productive Thätigkeit bei allen Eiterungsprocessen zuzuschreiben, um eben eine Erklärung dafür zu finden, dass so viele leukocytäre Elemente innerhalb des Entzündungsherdes zu finden sind, eine Menge, wie sie mit der Normalzahl der im Blute circulirenden Leukocyten nicht in Uebereinstimmung gebracht werden kann. *Cohnheim* nimmt ebenso einen Reflex von dem Entzündungsherde aus auf die Milz übertragen an, wie dies *Neusser*, die eosinophilen Elemente betreffend, bezüglich des Knochenmarks zu supponiren sich bemüssigt sieht.[11])

Ich glaube somit im Vorliegenden mit genügender Deutlichkeit meine Auffassung von dem Entstehen und der Be-

[11]) Vergl. auch meine »Beiträge zur Entzündungslehre« *Franz Deuticke* 1893.

deutung der Leukocytose dargelegt zu haben, ich glaube ferner namentlich jene Punkte, in denen ich von den *Neusser*'schen Ansichten abweiche, genau gekennzeichnet zu haben; aber ich schliesse trotzdem diese Erörterung mit dem schon früher citirten Ausspruche *Neussers*, weil ich so kurz und bündig, so compendiös und zusammenfassend meine Ansichten nicht auszusprechen vermag: »Das Blut ist weder ein eigentliches Organ, noch ein eigentliches Gewebe, sondern eine Vertretung sämmtlicher Organe« . . . . und ich füge hinzu: rücksichtlich der in ihm circulirenden Leukocyten **eine directe Vertretung sämmtlicher Organe.**

* * *

Seit der Zeit, da ich die vorstehenden Worte niederschrieb, sind 3 Jahre verflossen, in welchen eine Reihe von Mittheilungen erschienen, die geeignet erscheinen, die von mir vertretene Ansicht zu stützen. Die Bildung leukocytärer Elemente innerhalb verschiedener Gewebe und deren mögliche Einfuhr in das circulirende Blut fand durch gewisse pathologische Befunde neue Beweismittel. Man fand, dass die Leukocytose, wie ich schon hervorgehoben, kein einheitliches Bild darbiete, sondern unter verschiedenen Formen auftrete. Es zeigte sich, dass bei gewissen Hautaffectionen (Pemphigus, Lymphodermia perniciosa u. a.) in Bestätigung der von *Neusser* mitgetheilten Befunde die Leukocytose vorwiegend durch die Vermehrung der eosinophilen Leukocyten bedingt sei *(Canon, Zappert, Loos u. A.)*. Das Gleiche gilt für das zuerst von *Gabritschewsky* untersuchte Blutbild bei Asthma bronchiale. Auch an jener Leukocytose, die sich bei umfangreichen Eiterungsprocessen findet, hat hauptsächlich die Vermehrung der polynuclearen neutrophilen Leukocyten Antheil *(Rieder)*. Das Gleiche constatirte *Rille*[12]) für die Leukocytose beim Erysipel. Eine starke Vermehrung der Lymphocyten im leukocytischen Befund sah *Escherich* bei Prurigo und *Rille* bei Variola.

Hiezu kommen ferner die Befunde von den gleichsam mit einem Merkzeichen, dem oxyphilen Granulum, versehenen leukocytären Zellen, in der Darmschleimhaut *(Heidenhain)*, in den experimentell erzeugten, entzündlichen Infiltraten der Cornea *(Leber)*, in der Bronchialschleimhaut *(Ad. Schmidt)*, im Gewebe eines malignen Lymphoms *(Goldmann)*, in der Magenschleimhaut eines Magencarcinoms (Hammerschlag) u. A. m.

Schliesslich wurde durch eine Anzahl von Untersuchungen constatirt, dass die in pathologischen Se- und Excre-

[12]) *J. H. Rille.* Wien. »Klinische Wochenschrift«, 1893, Nr. 9.

ten (Nasenschleim, Sputum, Sperma, Trippersecret, Harnsediment etc.) gefundenen Zellen in der speciellen Form, die sie darbieten und in der gegenseitigen numerischen Relation dieser Formen nicht dieselben Verhältnisse darbieten wie im Blute derselben Individuen (*Schmidt*, *Senator* u. A.). Nothgedrungenerweise musste dies zum Schlusse führen, dass die Zellen dieser Se- und Excretionen nicht aus dem Blute, sondern von den fixen Gewebszellen abstammen.

Wiederholt ist die Frage, ob das Bindegewebe, resp. die Bindegewebskörper an der Production leukocytärer Gebilde Antheil haben, discutirt worden. Die Bildung von Wanderzellen aus fixen Gewebszellen ist zum Gegenstande einer Reihe von Untersuchungen von Seite der Pathologen gemacht worden. *Stricker* und seine Schule halten dieselbe für eine feststehende Thatsache. Aber auch andere Beobachter z. B. *Codis*[13]) sahen Wanderzellen direct aus Epithelzellen entstehen. Eine gewisse autoritative Bedeutung kommt wohl auch der Aeusserung eines Forschers auf dem Gebiete der normalen Histologie zu, ich meine *Flemming*. Derselbe schreibt in seiner Arbeit »Ueber Theilung und Kernformung bei Leukocyten« wie folgt[14]): . . . . .

Ich bin weit entfernt die Möglichkeit einer Bildung von Wanderzellen aus fixen Gewebszellen auch während des physiologischen Wachsthums anzuzweifeln. Aber gesetzt sie käme vor (für bewiesen hält *Flemming* diese Entstehung nicht), so lohnt es sich doch wohl hier die Frage zu stellen, was die Consequenzen davon wären. Würden wir damit einen plausiblen Grund haben streng zu unterscheiden zwischen Leukocyten, die im Blute treiben und zwischen Wanderzellen, die aus fixen Gewebselementen entstanden sind? Wenn solche Wanderzellen ebenso aussehen, sich ebenso bewegen, ebenso wechselnde und polymorphe Kernformen und wechselnden Körnerinhalt zeigen, wie ausgewanderte Blutleukocyten oder Lymphzellen thun — und das ist ja mit meinen freien Zellen hier der Fall, — wie will man dann beide noch irgendwo aus einander halten? Diese Wanderzellen, die ja in Gewebsspalten liegen, werden natürlich bald hier, bald dort durch die Lymphwege ihren Weg in das Blut finden können . . . . Man darf amoeboide Wanderzellen im Bindegewebe mit amoeboiden Leukocyten des Blutes gleichwerthig setzen, wie sie nun auch entstanden sein mögen; denn sie zeigen alle Charaktere der letzteren;

[13]) Cit. nach *Rille* l. c.

[14]) Archiv für mikroskopische Anatomie, Bd. 37, pag. 261.

sie können ohne Zweifel auf dem Wege der Lymphbahnen in das Blut gelangen«.

Die Ansicht *Flemmings* trifft mit der meinigen vollkommen zusammen. Weitere Untersuchungen in dieser Richtung, d. h. namentlich bezüglich der Frage der Betheiligung des Bindegewebes an der Entstehung der Leukocyten dürfte in Zukunft nicht nur für die Pathologie des Blutes, sondern wahrscheinlich auch für die gesammte Pathologie von entscheidender Bedeutung sein.

IX.

Pseudoleukämie als »Sammelbegriff«.

Unter Pseudoleukämie als Sammelbegriff wird gegenwärtig eine ganze Reihe von Krankheitszuständen verstanden, die mit einer Schwellung, resp. pathologischen Veränderung der Lymphdrüsen oder einer Vergrösserung der Milz einhergehen bei gleichzeitig fehlenden leukämischen Blutbefund. Es beweisen dies schon die zahlreichen Synonyma der Pseudoleukämie, wie Hodgin'sche Krankheit, Anaemia lymphatica *(Wilks)*, Anaemia splenica *(Griesinger-Strümpell)*, Malignes Lymphosarcom *(Virchow-Langhans)*, Malignes Lymphom *(Billroth)*, Cachexie sans leucémie *(Bonfils)*. Dazu kommt noch, dass auch häufig metastatisch-neoplastische Lymphome, syphilitische Lymphdrüsenschwellungen und namentlich auch tuberculöse Lymphdrüsenaffectionen unter dem Namen der Pseudoleukämie subsumirt wurden.

Trotzdem heute eine Isolirung der Krankheit »Pseudoleukämie« von dem gleichnamigen Sammelbegriff scharf zu trennen unmöglich erscheint, glaube ich anderseits, dass die Möglichkeit gewisse Anhaltspunkte zu geben vorliegt, um die Trennung für die Zukunft zu ermöglichen.

In jedem speciellen Falle muss man zunächst darnach suchen, ob nicht Lues der Lymphdrüsenerkrankung zu Grunde liegt. Anamnestische Daten, entsprechende Geschwüre, Narben, Pigmentirungen, Leukoderma sind die Wegweiser zur richtigen Diagnose. Die syphilitischen Lymphome sind im Allgemeinen auch bedeutend kleiner als die pseudoleukämischen, was schon äusserlich ein Merkzeichen bietet.

In zweiter Reihe wird man den tuberculösen Infect auszuschliessen suchen. Anhaltspunkte hiefür bieten die vor-

wiegende Affection der Halsdrüsen, die Neigung zur Verkäsung und Vereiterung, die daran sich anschliessende Narbenbildung, ferner der gleichzeitige Nachweis anderer tuberculöser Herde (Lunge, Knochen, Auge, Ohr, Haut).

Anderseits gehört gerade die Differentialdiagnose zwischen tuberculösen und pseudoleukämischen Lymphdrüsentumoren zu den schwierigsten Problemen in der Diagnostik dieses Gebietes. In der Literatur sind eine ganze Anzahl von Beobachtungen mitgetheilt, bei denen der Kliniker intra vitam Pseudoleukämie diagnosticirte, während der pathologische Anatom auf dem Sectionstisch die Diagnose »Tuberculose« stellte. Eine Reihe solcher Fälle hat *Jacobsohn* [1]) in einer Inauguraldissertation gesammelt. An einer exstirpirten Drüse werden nebst Verkäsungen typische Riesenzellen für die tuberculöse Natur des Lymphdrüsentumors sprechen. Hat man überhaupt die Möglichkeit mikroskopische Schnitte zu untersuchen, so wird man es nicht verabsäumen eine Bacillenuntersuchung vorzunehmen. Nach *Brentano* und *Tangel* [2]) gelingt es beim Fehlen aller sonstigen für Tuberculose sprechenden Veränderungen durch die Verimpfung von Lymphdrüsenpartikelchen auf Thiere die tuberculöse Natur eines zweifelhaften Lymphom zu constatiren.

Die weitere Untersuchung muss darauf fahnden, ob die vorhandenen Lymphdrüsentumoren nicht metastatischer Natur, d. h. ob nicht an irgend einem Organ ein primäres Neoplasma zu finden sei. Als Beispiel erlaube ich mir folgende Beobachtung mitzutheilen:

J. D. 41 Jahre alt, aufgenommen am 27. April 1891.

Anamnese: Vater des Patienten starb 56 Jahre alt, an einem Schlaganfall, er soll ein starker Trinker gewesen sein, die Mutter 41 Jahre alt im Irrenhause. Zwei Brüder des Patienten leben und sind gesund.

Patient selbst war bis vor 2 Jahren angeblich immer gesund. Im Sommer 1889 bemerkte Patient eine allmälig zunehmende Schwellung und Schmerzhaftigkeit seines linken Hodens. Derselbe war bis auf Doppelfaustgrösse vergrössert; die Haut darüber war geröthtet, die Schmerzen so bedeutend, dass Patient Nachts nicht schlafen konnte, häufig verspürte er ein heftiges Klopfen an umschriebener Stelle. Diese Erkrankung verlief unter ärztlicher Behandlung in ca. einem Monat, eine Ursache dafür kann Patient nicht angeben. Sämmtliche Erscheinungen giengen langsam zurück, nur die noch heute bestehende Verhärtung verblieb.

[1]) Leipzig 1889.

[2]) Beiträge zur Aetiologie der Pseudoleukämie. »Deutsche med. Wochenschrift« 1891.

Ein Vierteljahr später, im Herbste 1889, bemerkte Patient eine hinter dem linken Kopfnicker entstandene ursprünglich ca. haselnussgrosse Geschwulst. Dieselbe wuchs langsam und allmälig und soll schon vor ca. $^1/_2$ Jahr fast die jetzige Grösse erlangt haben. Das Allgemeinbefinden des Patienten soll bis vor einem halben Jahre vollkommen ungestört gewesen sein. Erst im Herbst 1890 magerte Patient sichtlich ab, der Appetit wurde allmälig geringer, er bekam Neigung zum Schwitzen, die allgemeine Schwäche steigerte sich zusehends. Vor ca. 12 Wochen bekam Patient heftige Kreuzschmerzen; diese sowie das hochgradige Schwächegefühl zwangen ihn das Bett aufzusuchen.

Vor circa 6 Wochen verspürte Patient ein heftiges Plätschern in der Magengegend, Aufstossen nach dem Essen, der Appetit schwand fast vollständig. Seit etwa 5—6 Wochen fühlt Patient Herzklopfen, das sich auch bei ruhiger Körperhaltung erhält und seitdem nicht mehr verschwindet.

Um dieselbe Zeit bemerkt er in der linken Unterbauchgegend knapp unterhalb der Nabellinie eine ca. apfelgrosse Geschwulst. Der Stuhl war stets angehalten. In der letzten Zeit waren die Schmerzen im Kreuze seltener; Schmerzen im Bauche bestanden nicht, dagegen litt Patient an häufigem Nasenbluten. Die zusehende Verschlechterung seines Allgemeinbefinden zwang ihn gegenwärtig die Klinik aufzusuchen. Von venerischen Affectionen überstand Patient vor 15 Jahren eine Gonorrhoe; er war immer ein mässiger Trinker, seit 16 Jahren ist er verheiratet, er hatte ein Kind, das, ein Jahr alt, an einer dem Patienten unbekannten Krankheit starb.

Status praesens: Patient gross, von mässig kräftigem Knochenbau, schwacher Musculatur, dünnem Fettpolster, Haut trocken; Temperatur normal; auffällige Veränderungen der Haut, Oedeme bestehen nicht.

Die Knochen nirgends druckempfindlich, allgemeine Decken, sichtbare Schleimhäute auffällig blass. Sensorium frei, Psyche normal, Kopfschmerzen bestehen nicht. Pupillen gleichweit, nach jeder Richtung prompt reagirend. Weite der Lidspalten, Prominenz der Bulbi bestehen nicht.

Zunge feucht, etwas faltig, schwach, grauweiss belegt. Die Inspection des Rachens ergibt keine auffällige Vergrösserung der Tonsillen. Die linke jedoch, ebenso wie die ganze linke Pharynxwand etwas hineingedrängt. Gehör: auf beiden Seiten gleich und normal.

Der Hals beträchtlich difform, durch eine, die linke Halsseite einehmende nach innen bis zur Mittellinie reichende und daselbst den Larynx nach links vor sich herdrängende Geschwulst. Ueber diese zieht der linke Kopfnicker und spannt sich bei entsprechenden Bewegungen des Kopfes deutlich vor derselben an. Ausserdem sieht man die Vena jugularis

externa über die Geschwulst verlaufen. Diese letztere schwillt mitunter bei Anspannung der Halsmuskeln auffällig stark an.

Die Geschwulst ist von vollkommen normaler Haut überzogen. Die Haut überall in Falten leicht abhebbar. Die Geschwulst besteht aus einer Reihe von confluirenden, an ihrer Oberfläche leicht höckerigen, etwa wallnussgrossen Tumoren, welche zusammen ein Paquet von etwa Faustgrösse bilden. Die Geschwulst ist gegen die Unterlage in transversaler Richtung leicht verschieblich, in longitudinaler nicht. Ihre Consistenz ist eine sehr harte, überall gleichmässige. Eine Schwellung der Lymphdrüsen auf der rechten Halsseite absolut nicht nachweisbar. Der rechte Antheil, der tastbar ist, zeigt normales Verhalten. Die Lymphdrüsen in der Axilla zwar fühlbar, aber weder auffällig hart, noch vergrössert. Die Lymphdrüsen in inguine sämmtlich etwas vergrössert, aber durchaus nicht in auffälliger Weise. Die Stimme vollständig normal, Kehlkopfspiegelbefund normal.

Thorax: symmetrisch, eine Vorwölbung in keiner der beiden unteren Thoraxhälften wahrnehmbar. Die Intercostalräume beiderseitig gleich tief. Die beiden Thoraxhälften sind auch in der oberen Hälfte symmetrisch.

Die Respiration erfolgt beiderseits gleich intensiv, ist von gemischtem Typus, nicht dyspnoisch.

Sehr auffallend ist die lebhafte Pulsation in der ganzen Herzgegend, besonders in der des Spitzenstosses. Der Spitzenstoss selbst quer fingerbreit, kräftig, hebend, im IV. Intercostalraum etwas ausserhalb der Mammillarlinie.

Im V. Intercostalraum, schwache, fortgeleitete Pulsation. Ausserdem im II, III, IV. Intercostalraum mit dem Spitzenstoss alternirende Pulsationen. Im II. linken Intercostalraum etwas $^1/_2$ *cm* auswärts vom Sternalrand eine dem Spitzenstoss kurz nachfolgende Pulsation tastbar, über derselben Stelle zu gleicher Zeit ein ziemlich lebhaftes, systolisches Schwirren, auf welches ein kurzer, diastolischer Schlag folgt. Die Herzdämpfung bereits im II. Intercostalraum als relative beginnend; am unteren Rande der III. Rippe findet man absolute Dämpfung. Nach aussen links geht die Dämpfung gut Daumenbreit über die Mml., nach rechts eine leichte rel. Dämpfung über dem rechten Sternalrand. Absolute Dämpfung reicht bis zum linken Sternalrand. Untere Sternalpartie etwas stärker gedämpft.

Auscultation: Man hört zwei reine, klappende Töne, erster Ton sehr laut, an der bereits früher erwähnten Stelle, wo das Schwirren tastbar ist, ein lautes, rauhes, kratzendes, von einem schwachen systolischen Ton begleitetes, systolisches Geräusch, ein klappender, diastolischer Ton, deutlich accentuirt. An der Auscultationsstelle der Aorta: 2 reine klappende Töne, desgleichen an der Tricuspidalis.

Die Beweglichkeit des Herzens sehr deutlich nachweisbar. Dämpfung und Spitzenstoss werden um 2 Querfingerbreit bei Rechtslage und fast ebensoviel bei Linkslage verschoben.

Radialart. ungleich, die rechte weiter als die linke. Die Arterien etwas derber, Spannung, Füllung normal. Frequenz constant erhöht zwischen 90 und 100. Der Rhythmus normal.

Percussion der Lungen: Stand der rechten Lungenspitze $3^1/_2$ *cm* oberhalb der Clavicula, die der linken, wegen der Tumoren nicht bestimmbar. Der Lungenschall auf der ganzen rechten Seite hell. Untere Grenze am unteren Rand der V. Rippe und daselbst deutlich respiratorisch verschieblich. Links ist der Lungenschall etwas tiefer zum Tympanismus neigend. Untere Grenze am unteren Rand der III. Rippe gelegen, beweglich. Obere Sternalpartie sowie die angrenzende Partie des Thorax ohne Dämpfung.

Auscultation: beiderseits ves. Athmen, mit fast unhörbarem Exspirium. Ein Unterschied in der Athmung nicht hörbar.

Function der oberen Portion des Cucullaris ungestört.

Percussion: H. O. Lungengrenzen beiderseits gleich, in der Höhe der Vertebra prominens. Schall auf beiden Seiten, auch knapp an der Wirbelsäule gleich heller Lungenschall.

Auscultation: rauhes Vesiculärathmen. Differenz zwischen beiden Seiten nicht zu hören. Druckempfindlichkeit der Wirbelsäule besteht nicht; doch klagt Patient über spontane Schmerzen in der Gegend der Lendenwirbelsäule.

Abdomen: etwas unter dem Niveau des Theiles nicht völlig symmetrisch. Linke obere Bauchhälfte stärker hervortretend als rechte. Die oberflächliche Palpation der ganzen Oberbauchgegend ergibt ein weiches, gleichmässig elastisches Anfühlen, bei stossweiser Palpation ein sehr ausgesprochenes Quatschen und Plätschern. Die obersten Antheile des Epigastrium von dem als leichte Resistenz tastbaren, linken Leberlappen eingenommen; die Oberfläche dieses tastbaren Antheiles gleich, Consistenz weich. Bläht man den Magen mit Kohlensäure auf, so kann man die grosse Curvatur durch Insp., Perc. und Palp. in der Mittellinie bis 3 Querfinger unterhalb des Nabels hinabreichend nachweisen.

Bei tieferer Palpation fühlt man im ganzen Epigastrium, ferner nach abw. bis 3 Querf. unterhalb der Nabelhorizontalen eine sehr harte, an der Oberfläche höckerige Tumormasse, welche der Wirbelsäule unbeweglich aufsitzt, sich zu ihr ungefähr symmetrisch verhält, mit einem grossen Theil in der linken Bauchhälfte liegt.

Soweit man tasten kann, erstreckt sie sich nach rechts etwa bis zur Verlängerung der Sternallin, nach links zu der der Mamillarlin. Diese Tumormasse reicht im Epigastrium am nächsten an die Bauchdecken heran.

Durch diese Geschwulst wird die Pulsation der Bauchaorta sehr deutlich an die Oberfläche fortgeleitet.

Stärkerer Druck wird fast ohne Schmerzen vertragen, nach oben verliert sich die Geschwulst unter den Rippenbogen.

Percussion der Leber: Parasternallin: unterer Rand der IV. C. Knapp unterhalb des Rippenbogens schon tymp. Schall. Mittellinie: Dämpfung 2 Finger unter den Proc. xyph.

Linker Leberlappen undeutlich bis etwa zur Parasternallin. zu verfolgen.

Dadurch dass die Herzdämpfung weit nach links, die Leberdämpfung nur bis zur angegebenen Grenze reicht, entsteht ein einspringender Leber-Herzwinkel, entsprechend dem unteren Rand der V. Costa. Von da ab lauter tymp. Schall, welcher in den Schall des vergrösserten Magens übergeht.

Im Bereiche des in der Tiefe tastbaren medianen Tumors überall tympan. Percussionsschall, der bei tieferem Eindrücken einer Dämpfung Platz macht.

Die noch nicht speciell bezeichnete Partie der Unterbauchgegend bietet laut tymp. Schall. Ueber dem untersten Theil der grossen Tumormasse constant ein querlaufender Darm (Quercolon?) fühlbar.

Milz: Dämpfung reicht nach vorne bis etwas vor die vorderen Axillarlinie nach vorne und bis an den Rippenbogen und ist daselbst das Organ bei tiefer Inspir. tastbar. Nach aufwärts reicht die Milzdämpfung in die mittlere Axillarlinie bis zum untersten Rande der VII. Costa.

Der rechte Testikel von durchaus normaler Configuration, etwas kleiner, davon die Epididymis deutlich unterscheidbar. Der linke zu einem wallnussgrossen harten, auf starken Druck empfindlichen, an der Oberfläche nicht vollständig glatten sondern von kleinen Höckerchen, unebenen Tumor umgewandelt. Die Epididymis deutlich etwas ausgezogen, abgrenzbar.

Stuhl retardirt, im übrigen von normaler Beschaffenheit.

Harn an Menge etwas vermindert, dunkelgelb, sauer, specifisches Gewicht 1022, kein Eiweiss.

Blut: makroskopisch nicht von abnormem Aussehen. Rothe Blutzellen: 3,600,000, geringe Leukocytose. Der histologische Blutbefund ist am Schlusse dieser Krankengeschichte verzeichnet.

Therapie: Acid. arsenic. 0,001 in einer Pille.

30./IV. Patient klagt über drückende Schmerzen im Bauche, heute frische Epistaxis mässigen Grades. — Acid. arsenic. $0{,}001 \times 3 = 0{,}003$.

1./V. Heftige Schmerzen im Bauche, Obstipation. Um die Mittagsstunde: Temperatursteigerung.

2./V. Auf die verabfolgten Klysmen erfolgt eine breiige Entleerung. Das Fieber liess gegen die Morgenstunden nach, guter Schlaf.

6./V. Der rechte Unterschenkel fühlt sich heute Morgens kühler und feuchter an als der linke. Acid. arsenic. 0,004 = 4 Pillen.

8./V. Acid. arsenic. 0,005 = 5 Pillen. Bei der Percussion des Thorax ergibt sich eine mässig intensive Dämpfung LHU vom 7. Dorn nach abwärts, während rechts der helle Lungenschall bis zum 11. Dorne herabreicht. Abgeschwächtes, aber nicht Compressionsathmen im Bereiche der Dämpfung.

12./V. Die Dämpfung beginnt jetzt schon am IV. Dorne und nimmt nach unten an Intensität zu. Die Probepunction (VIII. Dorn) ergibt eine klare, seröse Flüssigkeit.

16./V. Cachexie fortschreitend. In der Grösse des Tumors der linke Halslymphdrüsen insoferne eine Veränderung, als diese gegenwärtig nach aufwärts bis unter den Unterkieferwinkel, nach hinten bis an die Clavicula, nach vorne bis etwas über die Medianlinie reichen, die ganze Supraclaviculargrube und das seitliche Halsdreieck ausfüllend. Prominenz des Tumors sowie Beschaffenheit der oberflächlichen Consistenz unverändert. Axillar- und Inguinaldrüsen n i c h t vergrössert.

Auscultation: Links unbestimmt oder doch undeutlich vesiculaer.

In der Umgebung der Herzgrenze und in den seitlichen Thoraxpartien, an der Dämpfungsgrenze einige feuchte Raschelgeräusche.

H. Regio supracl. leichtes Oedem. Die Percussion ergibt rechts die Verhältnisse vollständig ungeändert, links den Stand der Dämpfung in der Höhe der IV. C. Rechts scharfes vesiculäres Athmen. Auf der linken Seite, in den hell schallenden Partien gleichfalls rauhes, vesiculäres Athmen. Ueber der Dämpfung abgeschwächtes bis fehlendes Athmen, kein Reiben.

Herzaction: in grossem Umfange in dem bereits angegebenen Bezirk sichtbar, sehr kräftig.

An der H e r z s p i t z e ein dumpfer I. Ton, an der Tricuspidalis u. Aorta systolische Geräusche. An der Pulmonalis das bereits beschriebene systolische Kratzen, welches nach links über dem Thorax ziemlich weit gehört wird, inspiratorisch stärker, exsp. schwächer wird. Auf der Höhe einer forcirten Inspiration wird das Geräusch wieder schwächer und man kann es auf Distanz hören. Die Differenz im Verhalten der Radialpulse nicht stärker ausgeprägt.

20/V. Die Schmerzen im Bereiche des Scrotaltumors anhaltend und in ihrer Intensität noch wachsend.

21/V. Die Darreichung der Arsenpillen wird fortgesetzt, jeden 2. Tag um eine Pille weniger, so dass Patient heute wieder bei 2 Pillen angelangt ist.

27/V. Zunehmende Macies. Die Regio supracl. dextra oedematös anzufühlen. Die Geschwülste am Halse springen stark vor, zumal die Abmagerung der Musculatur fortschreitet und die Haut schlaff herabhängt.

15/VI. Harnuntersuchung, spec. Gew. 1016, Mucin in Spuren, Albumen in Spuren, aber deutlich vorhanden, Indican trotz siebentägiger Obstipation nur in Spuren.

Grössenzunahme des Halslymphdrüsentumors in beträchtlichem Maasse constatirbar, sowohl was dessen Prominenz nach aussen, als vorwiegend über die Mittellinie anlangt. Der Larynx ganz seitlich verschoben, steht fast in einer Flucht mit dem Unterkieferrand. Die Stimme nicht heiser, über der Geschwulst einige vergrösserte Venen. Keine Erscheinungen von Sympathicusaffection, keinerlei cerebrale Störungen. Am linken Ohr, am oberen äusseren Rande ein Decubitusgeschwür. In der Weite der Temporalarterie keine Differenz. Retraction der linken Thoraxhälfte noch etwas deutlicher ausgesprochen, die Herzaction in grossem Umfang sichtbar. Der Spitzenstoss im V. Intercostalraum etwas ausserhalb der Mamillarlinie.

Eine sehr ausgebreitete, von der Mamillarlinie bis zum Sternalrande reichende, systolische Vorwölbung im IV. Intercostalraume eine weniger ausgedehnte und weniger intensive im III. Intercostalraume, eine systolische Einziehung, 2 Querfinger neben dem Sternum im II. Intercostalraume. Die ganze Herzgegend wird systolisch mächtig gehoben.

Herzdämpfungsgrenze verläuft vom oberen Rande der II. C. an deren Sternalansatze beginnend, die III. C. in der Parasternallinie, die IV. ausserhalb der Mamillarlinie schneidend, die V. fast in der vorderen Axullarlinie treffend, nach rechts ist eine Dämpfung jenseits des Sternums nicht nachweisbar.

Die Herzdämpfung von ausserordentlicher Intensität. Die Auscultation des Herzens ergibt dieselben Verhältnisse, die bereits mehrfach geschildert.

Das an der Pulmonalis auf Distanz hörbare, sich weit nach links erstreckende intensive, streng systolische Geräusch ist kratzend, von der Respiration in der Weise abhängig, dass es auf der Höhe der forcirten Inspiration fast ganz verschwindet, wobei dann nur zwei klappende Töne hörbar.

Der II. Pulmonalton sehr bedeutend verstärkt, auf Distanz hörbar. Radialpulse ungleich, der linke kleiner und paradox.

Die rechte Thoraxhälfte ektatisch, fast ausschliesslich an der Athmung betheiligt, während die linke nur ganz unbedeutende Athemexcursionen ausführt. Der Percussionsschall ergibt auf der ganzen rechten Seite überall lauten Lungenschall bis zum untern Rande der VI. C. Schall auf der Seite tiefer, weniger laut und peutlich tympanitisch.

Auscultation: Rechts vesiculäres Athmen. Links nur bei tiefster Athmung das vesiculäre Athmungsgeräusch hörbar. Hinten Oedem der linken oberen Thoraxpartie, insbesondere der ganzen Schultergegend. L. H. abgeschwächtes vesiculäres Athmen und über der Dämpfung fehlendes Athmen.

Der linke Leberlappen im Epigastrium sehr deutlich gegen den Drüsentumor verschieblich und deutlich zu fühlen. An der Oberfläche desselben, soweit sie abgetastet werden kann, keine Prominenz.

Die den Retroperitonealdrüsen angehörige Tumormasse reicht nahe an die Oberfläche des Abdomens und geht weiter nach rechts. Dilatation des Magens in den früheren Grenzen nachweisbar. Tumor der linke Hälfte des Scrotums enteneigross, gleichmässig hart, nur wenig höckerig. Oedem der linken unteren Extr. mässigen Grades.

20/VI. Die Augenlider oedematös. Oedem des ganzen linken Fusses (Ober—Unterschenkel), im Harn nur Spuren von Albumen. Essbach nicht bestimmbar.

Patient hat bis incl. 19/VI. ab 2/VI., wo die II. Arsentour begann 0·104 Axid. arsenic erhalten.

26/VI. Patient erhält seit 19/VI., wo er das Tagesmaximum der gereichten Arsenmengen (0·01!) bekommen, wieder jeden 2. Tag um eine Pille weniger, so dass er jetzt bei 1 Pille angelangt ist.

Die Macies hochgradig, das Oedem des l. Beines hat etwas abgenommen.

Die Leukocytose beträgt 16,000 bei der 1., 22,000 bei der 2. heute vorgenommenen Zählung.

27/VI. Präagonaler Zustand währt seit gestern Abend. Hochgradige Athembeschwerden während der letzten 2 Tage. Fortwährende Klagen über Schmerzen im Bauche. Um 7 Uhr früh und 12 Uhr Mittags je eine Morphiuminjection.

Abends Exitus letalis.

Die klinische Diagnose des Falles lautete demnach primäres Hodensarcom, secundäres, metastatisches Sarkom der retroperitonealen Lymphdrüsen u. desgleichen metastatisches Sarcom der Halslymphdrüsen. Den genauen Obductionsbefund mitzutheilen, erscheint überflüssig, da er ganz den intra vitam vorhandenen Verhältnissen entsprach und die klinische Diagnose in jeder Beziehung bestätigte.

Das Blutbild dieses Falles bot, wie die obgenannten Zahlen beweisen, eine mässige, aber constante Leukocytose, histologische Blutpräparate nach den *Ehrlich'schen* Färbemethoden angefertigt zeigten, dass die Vermehrung der Leukocyten wesentlich auf Vermehrung der polynuclearen Formen zu setzen war. Ein grosser Theil dieser polynuclearen Leukocyten zeigte ein eosinophile Körnung. Nebst den grobgranulirten Leukocyten, schlechtweg eosinophile Zellen genannt, konnte man also Leukocyten mit verschiedenen Nuancen feinerer Granulirung und acidophiler Affinität finden. Ich hebe diesen Befund

ausdrücklich hervor, weil er einen gewissen Gegensatz zu dem sonstigen Verhalten der polynuclearen Leukocyten bildet, denen bekanntlich die neutrophile Körnung eigen ist.

* * *

Ein weiteres Moment zur Charakteristik des Unterschiedes zwischen Krankheit und Sammelbegriff »Pseudoleukämie« liegt in der Localisation der Lymphdrüsentumoren. Eine Affection, welche wie das maligne Lymphom *Billroths* oder das Lymphosarcoma colli nur die Halslymphdrüsen betrifft, darf unter keinen Umständen als Krankheit »Pseudoleukämie« bezeichnet werden.[3]) In der Bezeichnung Pseudoleukämie liegt schon der Begriff der universellen Erkrankung der Lymphdrüsen, wie ja auch bei der lymphatischen Leukämie resp. bei jenen Leukämieformen, bei denen überhaupt die Lymphdrüsen erkrankt sind, alle Lymphdrüsen (interne und externe) afficirt erscheinen, ja sogar auch die lymphatischen Apparate im Rachen und im Darm, wie überhaupt wahrscheinlich alle Organe, die lymphoides Gewebe enthalten, sich an der Allgemeinerkrankung betheiligen können.

Ein Fall eines auf den Hals localisirten Lymphosarkoms ein Typus für viele andere, bildet der nachfolgend von mir beobachtete:

L. M. 23 Jahre alt, Taglöhner, aus Belz in Galizien aufgenommen sub Journal. Nr. 6180 am 19. März 1895 auf die Abtheilung des Herrn Hofrath *Drasche.*

Anamnese: Die Eltern des Patienten sind gesund, desgleichen ein Bruder und eine Schwester; irgend welche Krankheiten hat Patient angeblich früher nie durchgemacht. Anfangs November 1894 bemerkte er unterhalb des Ohres eine kleine Geschwulst, die rasch an Grösse zunahm und die Form eines Eies hatte. Ende December desselben Jahres suchte Patient das Spital in Sokol auf, wo man ihn mit verschiedenen Salben und Pflastern behandelte, ohne dass die Geschwulst auch nur im geringsten zur Verkleinerung gebracht werden konnte. Er verliess das Spital im ungeheiltem Zustand und fuhr nach Krakau, wo eine Exstirpation der vorhandenen Geschwulst vorgenommen wurde. Doch schon einige Wochen später war an Stelle derselben Geschwulst eine neue aufgetreten, die sich rapid vergrösserte, so dass Patient nach Wien reiste, um hier Heilung zu finden.

[3]) Anderseits verdient die wohlbekannte Thatsache Erwähnung, dass die Krankheit »Pseudoleukämie« in den Halslymphdrüsen ihren sichtbaren Beginn nehmen kann und erst später alle übrigen Lymphdrüsen afficirt werden. Dies sind nicht Fälle von malignen Lymphom *(Billroth)* sondern »echte« Pseudolenkämien; So fand z B. *Westphal* unter 21 Fällen von Pseudoleukämie, dass 13mal zuerst die Halslymphdrüsen befallen wurden.

Status präsens: Patient nimmt eine ruhige Rückenlage ein, Sensorium frei, Haut und Schleimhäute sind nicht anämisch. Unterhalb des linken Ohres den Winkel zwischen Kopfnicker und Unterkieferrand einnehmend, sieht man einen über mannskopfgrossen Tumor. Bei der Palpation kann man an der Oberfläche mehrere kleinere Tumoren abtasten. Dieselben fühlten sich wie der ganze Tumor äusserst derb an und sind weder selbst, noch auch die darüberliegende Haut verschieblich. Ueber den ganzen Tumor zieht eine lineare Operationsnarbe, welch sich 2 *cm* unter den Angulus des Kiefers in zwei 4 *cm* lange Schenkel theilt.

Der Thorax ist mässig lang, mässig breit, gut gewölbt. Percussion und Auscultation der Lungen ergibt durchaus normale Verhältnisse. Der Herzspitzenstoss ist im V. Intercostalraume sicht- und fühlbar innerhalb der Mammillarlinie, Herztöne sind rein.

Das Abdomen unter dem Niveau des Thorax bietet bei der Palpation keine abnorme Resistenzen. Die Leberdämpfung hält sich innerhalb normaler Grenzen, die Milz ist nicht palpabel. Die Milzdämpfung beginnt an der VII. Costa und reicht nach vorn bis zur mittleren Axillarlinie.

Harnbefund: Farbe trübgelb, Reaction schwach sauer, specifisches Gewicht 1013. Die Untersuchung auf Eiweiss, Indican und Zucker ergibt ein negatives Resultat.

Ein zu Rathe gezogener Chirurg erklärt sich gegen eine Operation. Patient erhält deshalb intern Arsen. Die Ernährung geht sehr mangelhaft vor sich, da Patient infolge der vorhandenen Geschwulst den Mund nur schwer öffnen kann und auch beim Kauen der Speisen Schmerzen empfindet. Nach 14tägigem Spitalsaufenthalt wird Patient ungeduldig, er ist mit dem Erfolg der Behandlung unzufrieden und wird deshalb ungeheilt in seine Heimath entlassen.

Der Blutbefund ergab eine mässige Leukocytose (12,000). Dieselbe war hauptsächlich auf Rechnung der polynuclearen Leukocyten zu setzen, doch war anderseits auch eine Vermehrung der kleinen, den Lymphocyten des normalen Blutes entsprechenden Zellen mit Sicherheit zu constatiren.

Die strenge Einseitigkeit und auf den Hals beschränkte Localisation der Lymphdrüsengeschwulst musste entschieden für die Diagnose eines malignen Lymphoms i. e. Lymphosarkoms sprechen. Anzunehmen, dass hier der Beginne einer Pseudoleukämie vorliege, d. h. der Beginne einer allgemeinenen Lymphdrüsenerkrankung, lag kein Anlass vor, da seit dem Beginne der Lymphdrüsenerkrankung ein Jahr verflossen war, ohne dass andere Lymphdrüsen in Mitleidenschaft gezogen worden wären.

Auf die Frage des histologischen Unterschiedes zwischen leukämischen und pseudoleukämischen Lymph-

drüsenhypertrophien beim malignen Lymphom und Lymphosarcom will ich gar nicht eingehen, weil einerseits der früher gemachte Unterschied zwischen den letzten beiden Formen von Lymphdrüsenerkrankung wie er von *Billroth*[4]) seinerzeit aufgestellt wurde, und in Lehr- und Handbüchern angeführt wird[5]) gegenwärtig nicht mehr allgemein anerkannt wird (*A. Fränkel*[6]), anderseits die bisher vorliegenden histologischen Befunde eine scharfe Differencirung der verschiedenen Formen mikroscopischer Bilder von Lymphdrüsenerkrankungen überhaupt nicht erkennen lassen. So hat z. B. *Goldmann*[7]) Präparate eines Falles von malignen Lymphom beschrieben, als dessen wichtigstes Merkmal er das massenhafte Vorkommen von eosinophilen Zellen beschreibt und annimmt, dass dieselben durch chemotactische Reize aus der Blutbahn in die erkrankten Lymphdrüsen »ausgeschieden« worden. Abgesehen von diesem, wie ich glaube, unrichtig erklärten Befund, weiss *Goldmann* nichts anzugeben, was irgendwie für das histologische Bild des malignen Lymphoms gegenüber den bezeichneten, ähnlichen Lymphdrüsenerkrankungen charakteristisch wäre.

Wie die Lues und die Tuberculose, so müssen wir auch die Lepra ausschliessen, um in einem bestimmten Falle Pseudoleukämie als selbständige Krankheit zu diagnosticiren. Denn es gibt Leprafälle, die zu dem Sammelbegriff »Pseudoleukämie« gehören, wie einen solchen Fall *Max Schulz* in einer Inauguraldisseration aus der Mosler'schen Klinik beschrieben hat. Das endemische Auftreten in Lepraherden und Veränderungen der Haut dürften wohl der Diagnose zu Hilfe kommen.

In vorgehender Darstellung habe ich nur von der Pseudoleukämie, die mit Lymphdrüsenerkrankung einhergeht gesprochen. Ausserdem existirt in der Literatur eine Pseudoleukämia lienalis und medullaris.

Was zunächst die erstgenannte Erkrankung betrifft, so ist sie wohl seltener als die Pseudoleukaemia lymphatica. Nach *Westphal*[8]) sind unter 21 Fällen innerhalb eines Zeitraumes von zehn Jahren nur drei Fälle von lienaler Pseudoleukämie zur Aufnahme gekommen. Eine kritische Durchsicht der sonst in der Literatur verzeichneten Fälle von lienaler Pseudoleukämie ist ein Ding der Unmöglichkeit, weil es eben in der Mehr-

[4]) *Billroth*, Beitrag zur path. Histologie, Berlin 1857 und *Winiwarter*, über das maligne Lymphom und Lymphosarcom, Archiv für klin. Chirurgie Bd. XVIII.

[5]) vide *Alberts* Lehrbuch der Chiurgie 1877, 1. Band pag. 531.

[6]) Zeitschrift für Heilkunde Bd. 6.

[7]) Centralblatt für allgemeine Pathologie Nr. 16, 1892.

[8]) Deutsch. Archiv für klin. Med. 51. Band 1. Heft.

zahl der älteren Mittheilungen an genauen Blutbefunden mangelt. Einzelne dieser lienalen Pseudoleukämien sind schwere Anämien mit Milzvergrösserung und haben daher mehr Berechtigung den Namen »Anämie« als den der Pseudoleukämie zu tragen. Es wäre überhaupt angezeigt, den Terminus lienale Pseudoleukämie ganz zu beseitigen und statt dessen den von *Strümpell*[9]) eingeführten Namen »Anämia splenica« zu gebrauchen. Hiedurch ist eine weitere »Reinigung« des Sammelbegriffes Pseudoleukämie ermöglicht.

Es gibt gewiss aber auch Fälle, wo Milztumoren ohne wesentliche Anämie verliegen, man findet an dem betreffenden Kranken oft nichts anderes wie eine riesige Milz und es entsteht nun die Frage, ob man nicht für solche Fälle den Namen »lienale Pseudoleukämie« acceptiren soll? Ich halte diese Bezeichnung nur als eine Aushilfsdiagnose, um die mangelhafte Kenntnis der Ursache solcher chronischer Milztumoren zu bemänteln. Wir wissen, dass sehr häufig riesige Milztumoren im Gefolge der Malaria auftreten, mit mannigfachen localen und allgemeinen Beschwerden verbunden sind, aber es ist gar kein Grund vorhanden, solche Fälle als Pseudoleukämie zu bezeichnen, besser wäre noch die Bezeichnung »chronischer Milztumor post malariam«. Desgleichen gibt es eine Reihe von Infectionen, als deren Endausgang eine Milzschwellung von mehr minder grossem Umfang zurückbleibt. Auch für diese Fälle den Namen »lienale Pseudoleukämie« zu gebrauchen, ist kein genügender Anlass vorhanden. Wie unmotivirt aber oft die intra vitam gestellte Diagnose lienale Pseudoleukämie gemacht wird, während der Obducent die eigentliche Ursache aufdeckt, soll nachfolgender Fall beweisen, der wohl zu den grössten Seltenheiten unter den Milzerkrankungen gehört.

R. K., 44 Jahre alt, Taglöhnersgattin, aus Sommerein N.-Oe., aufgenommen am 19. März 1895 sub Journal Nr. 6062 auf die Abtheilung des Herrn Hofrathes *Drasche*.

Anamnese: Mutter der Patientin im Wochenbett, Vater derselben an »Schleimschlag« gestorben. Sechs Geschwister der Patientin leben und sind gesund. Von Kinderkrankheiten will Patientin Schafblattern durchgemacht haben. Im Alter von 14 Jahren wurde an Patientin von Professor *Dittel* eine ihr unbekannte Operation am Gaumen ausgeführt. Im Alter von 15 bis 16 Jahren litt Patientin an Gelenksrheumatismus in beiden Knieen. Vom 16. bis zum 34. Lebensjahre will Patientin stets gesund gewesen sein. Gelbsucht, wonach speciell gefragt wurde, will sie nie gehabt haben. Im 34. Lebensjahre aquirirte Patientin eine Lungenent-

[9]) Archiv für Heilkunde, XVII.

zündung, war dann vom 34. bis zum 36. Lebensjahre vollkommen gesund. Im 36. Lebensjahre zog sie sich eine Erkältung zu, seit dieser Zeit hustet sie und ist heiser. Wegen ihrer Heiserkeit stand sie bei Professor v. *Schrötter* durch drei Jahre in Behandlung, wo sie mit Pinselungen behandelt wurde. Der Husten dauert seit dem 36. Jahre mit wechselnder Intensität an, im 40. Jahre hatte Patientin durch einige Monate Hämoptoe, die sich nach jedem heftigeren Hustenstosse einstellte. Seit der Erkältung im 36. Lebensjahre hat Patientin bis zum Jahre 1892 jeden Nachmittag von 2 Uhr bis 5 oder 6 Uhr abends heftigen Fieberschauer, dem dann Hitzegefühl folgt. Diese Fiebererscheinung hielt ununterbrochen die ganze Zeit bis zum Jahre 1892 an, pausirte dann bis August 1894, und hielt von diesem Zeitpunkte an mit vollkommener Regelmässigkeit bis zum Spitalseintritt der Patientin am 19. März 1895 an. — Patientin hat viermal geboren, drei Kinder derselben sind in sehr jugendlichem Alter an der Patientin unbekannten Krankheit gestorben, das vierte lebt und ist gesund. Die Geburten sind vollkommen normal gewesen. Periode nach dem 16. Lebensjahre eingetreten, von dreitägiger Dauer, alle vier Wochen wiederkehrend; sie verlief stets mittelstark, schmerzlos, seit zehn Jahren ausgeblieben. Lues und Potus wird negirt.

Seit letzter Zeit steigerte sich der Husten, Seitenstechen trat vor zwei Tagen hinzu, weswegen Patientin das Spital aufsuchte.

Status präsens: Patientin mittelgross, von gracilem Knochenbau, schwacher Musculatur und entsprechendem Panniculus adip., Conjunctiven deutlich icterisch. Schleimhäute blass, Haut am Rumpfe trocken. Art. radial. mittelweit, rigid, Pulswelle hoch. P. 96 R. 24.

Hals normal, rechts deutliche Venenpulsation sichtbar, fossae supraclaviculares mässig eingesunken.

Thorax breit, kurz, flach. Intercostalräume mittelweit.

Lungen: Percussion: Vorne beiderseits voller Schall, Dämpfungsgrenze rechts oberer Rand der VI. Rippe, gut verschieblich, links oberer Rand der IV. Rippe. Rückwärts: rechts lauter Schall, links oben lauter Schall, vom Scapularwinkel an Dämpfung.

Auscultation: Vorne beiderseits verschärft-vesicular, rückwärts rechts unten feinblasige, feuchte Rasselgeräusche und etwas Knisterrasseln, links hinten über der Dämpfung abgeschwächtes Athmen.

Herz: Dämpfungsgrenze oben unterer Rand der IV. Rippe, rechts linker Sternalrand, links linke Mammillarlinie. Spitzenstoss im IV. Intercostalraum innerhalb der Mammillarlinie, etwas hebend, nicht verbreitert. Ueber der Spitze und dem linken Ventrikel ein systolisches Geräusch und accentuirter 2. Ton. Ueber der Pulmonalis ein systolisches Geräusch und verstärkter 2. Ton, desgleichen an der Aorta.

Abdomen: Ueber dem Niveau des Thorax, etwas erhaben, links vom Nabel ziemlich aufgetrieben.

Leber: Dämpfung vom oberen Rand der VI. Rippe bis drei Querfinger unterhalb des Rippenbogens reichend, Leberrand deutlich tastbar.

Milz: sehr stark vergrössert als ein collossaler, die ganze linke Bauchseite einnehmender, fast bis zur Symphyse reichender Tumor tastbar. Dämpfungsgrenze oben: VI. Rippe, vorne: zwei Querfinger links vom Nabel, unten: drei Querfinger oberhalb des Poupart'schen Bandes, rückwärts: hintere Axillarlinie. Der Milztumor nirgends weder spontan, noch auf Druck schmerzhaft.

Auf der Haut der Thorax, dann an den beiden oberen Extremitäten einige Ekchymosen, an den unteren Extremitäten leichte Oedeme.

Harn dunkelbraun, kein Eiweiss, kein Zucker, etwas Urobilin.

21/III. Deutliche icterische Färbung der Conjunctiven. Im Blute keine Leukocytose. Die vorhandenen Leukocyten entsprechen in ihrem Verhältnisse zu einander dem percentualen Verhältnisse der mono- und polynuclären Formen.

22/III. Icterische Färbung der Conjunctiven, Fieber den ganzen Tag anhaltend. Ekchymosen an Brust und Armen anhaltend.

24/III. Icterus noch immer vorhanden, desgleichen Ekchymosen. Husten schwächer, Fieber anhaltend, subjectives Wohlbefinden.

25/III. Conjunctiven deutlich icterisch. Lippen und Fingernägel stark cyanotisch, keine Schmerzen, Husten und Seitenstechen geringer. Trotz wiederholter Untersuchung im Blute keine Plasmodien gefunden. Probepunction (in der unteren Hälfte des linken Interscapularraumes) ergab seröse Flüssigkeit (hell, klar, durchsichtig).

26/III. Gut geschlafen, mässig gehustet. Schmerzen in der Seite bedeutend nachgelassen. Icterus der Conjunctiven und Cyanose der Lippen deutlich vorhanden. Ekchymosen am Abdomen im Zunehmen begriffen.

28/III. Icterus abgenommen. Cyanose der Lippen ziemlich stark. Ekchymosen nicht zugenommen.

29/III. Hämorrhagien sind stark abgeblasst. Cyanose hat abgenommen.

4/IV. Auf der Haut des Bauches wieder einige, neue, subcutane Hämorrhagien, desgleichen im Bereiche der rechten Schultergegend. Cyanose etwas geringer. Beiderseits sehr verschärftes ves. Athmen.

5/IV. Auf der Bauchhaut neue Hämorrhagien, während die alten abgeblasst sind. Laudan. ausgesetzt, statt dessen

Chinin sulf. 2,0 : 200,0, Acid. sulf. dil. gtt. 20.

6/IV. Auf Chinin ist die Temperatur nicht gesunken. Patientin empfindet lebhaften Widerwillen gegen Chinin, statt dessen wird Lactophenin 2,0 div. in dos. IV. verabreicht.

7/IV. Auf Lactophenin Temperatur constant unter 37,0.

8/IV. Lactophenin ausgesetzt. Nachmittags 38·5, Cyanose bedeutend. Allgemeines Schwächegefühl. Lungenpercussion ergibt LH. zwei Querfinger über dem Angul scap. nach abwärts absolute Dämpfung. Daselbst schwach bronchiales Athmen, Pectoralfremitus links nur weniger schwächer als rechts.

13/IV. Cyanose dauert an. HL. deutliches Compressionsathmen.

20/IV. Blutbefund dem am 21. März erhobenen vollkommen analog.

Auf eigenes Verlangen verlasst die Kranke am 23. April das Spital. Am 17. December desselben Jahres suchte die Kranke das Spital auf's neue auf. Sie erzählte, dass sie in der Zwischenzeit häufig an Nasenbluten gelitten habe. Seit ca. zwei Wochen bemerkt Patientin eine erhebliche Zunahme ihres Bauchumfanges. Hiezu treten Schwellungen der Beine und allmählig immer bedrohlicher werdende Dyspnoe.

Der am 18. December aufgenommene Status zeigte:

Haut fahlgelb, Lippen cyanotisch, Stimme heiser. Lebhafte Carotidenpulsation. Vorwiegend costale Athmung. R V O heller Lungenschall und verschärftes Vesiculararathmen bis zum untern Rand der 5. C, L V O bis zur 4. C., hinten beiderseits Dämpfung mit abgeschwächtem Athmen. Herzdämpfung nach links verbreitert (einen Querfinger die Mamillarlinie überschreitend). Herztöne rein, dumpf, II. Aortenton accentuirt. Pulsspannung erhöht. Abdomen hochgradig aufgetrieben. (Caput medusae.) Bei der Palpation die riesige Milz in der linken seitlichen Bauchgegend zu tasten. Leberdämpfung überschreitet ca. drei Querfinger den Rippenbogen in der Parasternallinie. Deutlicher Schallwechsel bei Lageveränderung. — Harnmenge vermindert, zeigt reichlichen Eiweissgehalt und granulirte Cylinder im Sediment.

Nach einer Punctio abdommis, die einige Liter einer eiweissreichen, serösen Flüssigkeit entleert, hört die Dyspnoe auf und bessert sich infolgedessen das subjective Befinden.

Die Besserung dauert nicht lange an, Patientin collabirt und stirbt am 16. Januar 1896.

Der Befund, sowie der Verlauf des ganzen Falles sprach für die Diagnose Pseudoleukämie. Man denke: eine riesige Milz, bei einem Individium das vielleicht Malaria überstanden, weder dem Abusus spirituosorum gefröhnt, noch erwiesenermaassen Lues gehabt, bei dem eine deutliche hämorrhagische Diathese (Hautblutungen und Nasenbluten!) bestanden hatte, was hätte gegen die Diagnose Pseudoleukämie oder für irgend ein anderes Leiden gesprochen.

Selbsverständlich wurde eine secundäre Nephritis angenommen.

Die Autopsie ergab ein wallnussgrosses Aneurysma der Milzarterie eine hiedurch bedingte hochgradige Milzvergrösserung.

Der übrige Befund zeigte eine subacute Nephritis, pneumonische Herde in den Lungen, ein Fettherz und eine geringgradige atrophische Lebercirrhose.

Vorstehend mitgetheilter Fall gehört jedenfalls zu den grössten Seltenheiten. Er zeigt dass ein Milzarterienaneurysma zu secundärem Milztumor führen kann und er beweist vor allem, welch neues wichtiges Moment die Autopsie als Ursache einer sogenannten Pseudoleukämie linealis aufdecken kann.

Was schliesslich die medulläre Pseudoleukämie betrifft, so ist deren Vorkommen überhaupt zweifelhaft; Anämien, die mit den bekannten Knochenmarksveränderungen einhergiengen, wurden geradezu willkürlich von einzelnen Autoren als medulläre Pseudoleukämie beschrieben. Namentlich sind es französische Forscher, welche Fällen von perniciöser Anämie Pseudoleukaemia medullaris (pseudo-leucémie myélogène *Sevestre*[10]) benannten. Auch mit dieser Bezeichnung muss unbedingt aufgeräumt werden, wenn es nur einigermaassen zur Klärung des Begriffes »Pseudoleukämie« kommen soll.

Das Resumé meiner Beobachtungen und der sich daran knüpfenden Schlüsse lässt sich etwa folgendermaassen zusammenfassen. Streicht man die Bezeichnungen lienale und medullare Pseudoleukämie, so hat man unter Pseudoleukämie immer nur eine Erkrankung der Lymphdrüsen zu verstehen. Um die Diagnose der Krankheit »Pseudoleukämie« zu stellen, müssen wir alles ausscheiden, was in den Sammelbegriff Pseudoleukämie fällt. Hiezu gehört: das primäre Lymphdrüsensarcom, das maligne Lymphom *Billroths* — auf den Hals localisirt — und schliesslich alle metastatisch-neoplastischen Lymphdrüsentumoren. Auszuschliessen ist ferner der Aetiologie nach der luetische, der tuberculöse, der lepröse Infect. Ich gebe zu, dass diese scharfe Ausschliessung und Unterscheidung in der Praxis nicht immer leicht durchführbar sein wird und ich muss mich wohl begnügen nur Anhaltspunkte zu geben, auf dem dies möglich ist oder vielleicht in der Zukunft möglich sein wird. Im nachfolgenden Abschnitt will ich die Krankengeschichte zweier Fälle mittheilen, die den von mir aufgestellten Bedingungen für die Diagnose der Krankheit Pseudoleukämie zu entsprechen scheinen.

[10]) Progrès Médicale 1877, 34.

X.

Die Pseudoleukämie „als selbständige Krankheit".

Die Zahl der mitgetheilten Fälle von Pseudoleukämie ist eine überaus grosse, trotzdem reicht die vorhandene Casuistik noch lange nicht hin, um eine diagnostische Charakteristik der Krankheit »Pseudoleukämie« zu liefern. Die Schuld davon liegt einerseits, wie ich im vorhergehenden Abschnitte des näheren ausgeführt habe, in der Verwechslung der Krankheit »Pseudoleukämie« mit dem Sammelbegriff »Pseudoleukämie«, in zweiter Reihe aber auch in dem Mangel von genauen, namentlich histologischen Blutbefunden bei den in der älteren Literatur mitgetheilten Fällen.

Ich gebe im Nachfolgenden die Krankengeschichten zweier Fälle, die ich als Typen der Krankheit Pseudoleukämie anführen möchte.

K. J., Taglöhner, aus Horzow, Galizien, aufgenommen am 2. Jänner 1895 auf die Abtheilung des Herrn Hofrathes Professor *Drasche* sub Journal Nr. 64.

Anamnese: Patient gibt an, seit einem Jahre erkrankt zu sein, anfangs klagte er zeitweise über Schmerzen in der linken Schulter, welche sich nach abwärts am Rumpfe ausbreiteten, besonders auf der linken Seite. Dann bestanden Schmerzen in der linken Bauchgegend, welche sich nach rechts ausbreiteten und dann auch in der rechten Brustseite gefühlt wurden. Jetzt klagt Patient hauptsächlich über Schmerzen im ganzen Abdomen, geringere Schmerzen bestehen aber auch zeitweise im ganzen Körper; früher bestand noch ziemlich guter Appetit, doch traten nach dem Essen immer Blähungen auf. Der Stuhl war stets unregelmässig, alle zwei bis drei Tage und war immer fest. Seit 4 Tagen klagt Patient auch über Appetitlosigkeit; Stuhlbeschwerden bestehen noch weiter. Patient war früher immer gesund und konnte schwere Arbeiten verrichten, während ihn jetzt Mattigkeit und baldiges Ermüden dasselbe nicht mehr gestattet. Seit 3 Monaten ist Patient auch stark abgemagert. Seit 3 Tagen bestehen

Beschwerden beim Urinlassen, indem er immer stark drücken muss, um die Blase zu entleeren. Eltern des Patienten leben noch und sind gesund. Patient besitzt eine Schwester, welche ebenfalls gesund ist. Patient hat früher nicht gehustet, seit kurzer Zeit besteht mässiger Husten und Auswurf.

Status präsens: Patient ist von mittlerer Grösse, gracilem Knochenbau und mässig entwickelter Musculatur, Panniculus adiposus ist in geringem Grade vorhanden. Allgemeine Hautdecken und sichtbaren Schleimhäute sehr blass. Gesichtsausdruck matt und leidend.

Hals lang und schmal. Rechts und links an der Halsseite, auch gegen den Nacken bestehen geschwellte Lymphdrüsen, sowohl in der Supra- als Infraclaviculargrube sind geschwellte Lymphdrüsen abzutasten, ebenso sind die Lymphdrüsen in den beiden Leistengegenden und in den Ellbogenbeuge geschwellt und hart anzufühlen, angeblich sollen diese Drüsenschwellungen seit 3 Jahren schon bestehen. Vor zehn Jahren hatte Patient auch geschwellte Lymphdrüsen am Hals, von denen einzelne vereiterten, wofür noch ein Narbe an der linken Halsseite spricht.

Thorax lang, schmal und wenig gewölbt. Rippen deutlich hervorstehend, Lungengrenze reicht rechts bis zum oberen Rande der 6 Rippe, links bis zum unteren Rand der 3. Rippe, wo die Herzdämpfung beginnt. Rückwärts reicht die Lungengrenzen handbreit unter den Angulus scapulae. Ueber beiden Lungenspitzen ist der Schall etwas verkürzt, über den anderen Lungenpartien laut. Die Auscultation ergibt über der rechten Lungenspitze etwas verschärftes Athmen, zum Theil auch über der linken Lungenspitze. Ueber den anderen Lungenpartien normales Athemgeräusch. Die Herzdämpfung beginnt am unteren Rande der 3. Rippe und reicht bis zum unteren Rande der 5. Rippe. Keine Vergrösserung des Herzens. Herztöne rein. Die Leber reicht vom oberen Rande der 6. Rippe bis nahezu zum Rippenbogen. Milz ist deutlich palpabel, die Die Dämpfung reicht etwa einen Querfinger unter den Rippenbogen herab. Das Abdomen in toto etwas meteoristisch aufgetrieben. Die Bauchflecken ziemlich stark gespannt. Extremitäten — obere und untere, — stark abgemagert.

Blut: Es besteht eine Leukocytose von 18.000 — 21.000 Leukocyten im cm^3. Das histologische Blutbild bietet eine geringe Vermehrung der Lymphocyten, das Plus an Leukocyten ist hauptsächlich auf die Vermehrung der polynuclearen Formen zu setzen.

Im Harn ist kein Eiweiss. Im Sputum sind keine Tuberkelbacillen zu finden.

7./I. Patient nimmt täglich 3mal je zwei Arsenpillen.

16./I. Gewicht 52·9 *kg*

23./I. Gewicht 54·4; Hämoglobingehalt 55.

25./I. Kein Eiweiss und kein Indican im Urin.

26./I. Patient bekommt intern: Carniferrini 3,0, Sacchari 2,0, M. F. pulv. Div. in dos. X. — Zwei Pulver Vormittags und zwei Nachmittags. Patient fühlt sich etwas besser, doch besteht noch immer bedeutende Spannung des Abdomens, die ihn belästigt.

Harn zeigt weder Eiweiss, noch sonst irgend welche abnorme Bestandtheile. Sediment zeigt keine Cylinder, man sieht zahlreiche Bacterien und Detritus.

29./I. Patient hat die Darreichung von Carniferrin nicht vertragen, weshalb derselbe wieder täglich 3mal 2 Arsenpillen erhält.

30./I. Gewicht 55·20 *kg*.

31./I. Bei genauerem Betasten zeigt sich, dass die Drüsen des Halses und der Supraclaviculargegend rechts bedeutend grösser sind als links. Die grösste liegt in der Mitte des Halses und erreicht Wallnussgrösse.

Augenspiegelbefund: Die Papille sehr blass, ihre Gefässe sehr eng, leukämische Veränderungen an der Retina nicht zu constatiren.

4./II. Blutbefund: Rothe Blutkörperchen 5,170000, Hämoglobingehalt nach Fleischl 30—35, Zahl der weissen Blutkörperchen 15,460 (bestimmt nach der exacten Methode von *Stein* und *Erbmann*), zahlreiche polynucleare, nur wenig mononucleare und eosinophile Zellen.

Patient wird auf eigenes Verlangen entlassen.

Die Epikrise dieses Falles ist mit Rücksicht darauf, dass derselbe nicht usque ad exitum letalem beobachtet werden konnte, eine schwierige. Doch wir stehen ja vor allem auf dem klinischen Standpunkte! Ohne Zweifel bildeten die multiplen Lymphdrüsen-Schwellungen und die deutliche Milzvergrösserung nebst den Zeichen einer gewissen Cachexie die hervorstechendsten oder, wenn man von der geringen Spitzendämpfung absieht, die einzigen Symptome des Krankheitsbildes. Und für dieses Krankheitsbild gibt es wohl keine andere Bezeichung als die der »Pseudoleukämie«! Spricht etwa die Spitzendämpfung gegen die Diagnose und für die Annahme eines tuberculösen Infectes? Der wichtigste befürwortende Factor für diese Ansicht, der specifische Sputumbefund, fehlt, er war trotz wiederholter Untersuchung des spärlichen Auswurfes negativ. Einen schwachen Anhaltspunkt liefert die Anamnese, sie spricht von vereiterten Lymphdrüsen am Halse, die ein Decennium früher vorhanden gewesen. Dies würde aber nur darauf hindeuten, dass der Patient möglicherweise einer tuberculösen Infection ausgesetzt war, vielleicht jetzt noch Reste des Infectes in sich

trägt; doch liefert diese vage Muthmaassung keinen Beweis, dass die gegenwärtige allgemeine Drüsen-Milzaffection tuberculöser Genese sei.

Nachfolgend gebe ich die Krankengeschichte eines zweiten Falles, bei dem ein Autopsiebefund vorliegt, ein makroskopischer und mikroskopischer. Bei Besprechung dieses zweiten Falles wird sich noch Gelegenheit geben, auf den ersten zurückzukommen.

S. L., 20 Jahre alt, ledig, Hilfsarbeiterin, gebürtig aus Wien, aufgenommen am 5. August 1895 auf die Abtheilung des Herrn Hofrathes Professors *Drasche*.

Anamnese: Patientin hatte als Kind Masern, Diphtherie und durch kurze Zeit ein Augenleiden. Vor 3 Jahren ward ihr Hals dicker und schliesslich entwickelten sich, obgleich Jod äusserlich, dann später Arsen und Eisen angewendet wurden, Drüsenpakete links unten am Halse. Der Patientin wurde nun die Operation angerathen und diese auch ausgeführt. Das war etwa 10 Monate, (Februar 1894), nach Beginn der Intumescenz. Aber schon nach einem Monat zeigte sich wieder eine Geschwulst, welche bis zum Januar 1895 nicht ganz die Grösse der früheren erreichte. Auch rechts hatte sich indessen eine ähnliche Geschwulst entwickelt, welche fast Semmelgrösse erreichte, aber nach der Operation der linksseitigen unter Einwirkung von kaltem Wasser (Leiter'scher Apparat) zurückging.

Nachdem Patientin das zweitemal das Rudolfinum verlassen hatte, vergrösserte sich sehr bald die Geschwulst auf der rechten Halsseite, links zeigte sich wieder eine neue und erschien in der linken Achselhöhle. Alle diese Geschwülste waren immer schmerzlos, verringerten sich zeitweilig ohne äusseren Grund und wuchsen wieder; aber sie vergrösserten sich langsamer, als sie zugenommen hatten. Im November 1894 litt Patientin an einem Herpes an der rechten Lippe. Seitdem hustet sie auch, ohne je erheblich auszuwerfen. Nachts schlief sie immer gut, obgleich sie seit November 1894 viel schwitzte. Um die Mitte Juni 1895 schwollen die Füsse an, erst um die Knöchel. Das Oedem nahm zu, stieg auf, fiel aber anfangs noch immer ab, wenn Patientin Bettruhe hielt. Vor 14 Tagen schwoll auch der linke Arm an, erst unterhalb des Ellbogens, dann die Hand, dann der Oberarm. Die Anschwellung des rechten Armes stellte sich erst im Krankenhause ein. Menses im 14. Lebensjahre, stets regelmässig, ziemlich reichlich, schmerzlos. Am 15. Juli waren sie erwartet, blieben aber aus.

Status präsens: Patientin mittelgross, gracil gebaut, blasse Hautfarbe, Schleimhäute ziemlich anämisch, Musculatur mässig entwickelt, ebenso das Fettpolster.

Oedem besteht an allen Extremitäten in beträchtlichem Grade, am wenigsten an der jüngst ergriffenen, rechten oberen, ferner an

den beiden Flanken, den Hüften, am Rücken und in geringerem Grade an Bauch und Brust. Am Hals und Nacken zeigen sich einige Prominenzen, welche sich als Lymphdrüsen-Paquete erweisen, u. zw. rechts am hinteren Rande des Sternocleidomastoideus, nahezu bis zur Clavicula herabreichend ein Paquet, das sich aus einer Anzahl deutlich gesonderter Drüsen zusammensetzt, links am hinteren Rande des Sternocleidomastoideus ein kiebitzeigrosser Drüsentumor. Hinter dem Kieferwinkel zwei bohnengrosse Drüsen. In der Mitte der Fossa supraclavicularis, am vorderen Rande der Cucullaris eine eben solche. Etwas links vom Sternalansatze, über der Clavicula eine doppelt bohnengrosse, sehr harte Drüse an die sich nach hinten, dem Contour des Halses folgend, eine Kette kleinerer anschliesst. In der Axilla ein Paquet Drüsen von der Grösse eines kleinen Hühnereies.

Herztöne rein. Die Percussion gibt infolge der starken Oedeme kein zuverlässiges Resultat.

Lungen-Percussion und -Auscultation ergibt beiderseits hinten gedämpften Schall und abgeschwächtes Athmen. Leberdämpfung normal, Milzdämpfung etwas vergrössert, nicht palpabel. Patientin leidet an hartnäckigen Durchfällen und Erbrechen.

Blutbefund vom 6. August 1895: An den rothen Blutkörperchen keine Veränderungen wahrnehmbar, die Leukocytose beträgt nach dem von *Stein* und *Erbmann* angegebenen Verfahren (vide »Deutsches Archiv für klin. Med.« 56 Bd., pag. 323) bestimmt, 16,500. Die Besichtigung und Zählung an histologischen Blutpräparaten zeigt, dass das Plus an Leukocyten nur auf Rechnung einer grösseren Anzahl polynuclearer Zellformen zu setzen ist.

Im Harne $4^1/_2\,‰$ Eiweiss; im Sedimente keine Formelemente nachzuweisen.

Während des einmonatlichen Spitalaufenthaltes liessen sich keine besondere Veränderungen des Status morbi constatiren, nur die Stärke der Oedeme wechselte in geringem Grade, obwohl es nicht gelang dieselben trotz wiederholter Darreichung verschiedener Diuretica irgendwie wesentlich zu vermindern. Der Appetit ist bis in die allerletzte Zeit gut erhalten, eine kurz vor dem Exitus vorgenommene Blutuntersuchung ergab eine Leukocytenzahl von 14,000; dieselbe hatte sich also eher etwas vermindert, desgleichen verminderte sich der Eiweissgehalt des Harnes auf $1{\cdot}5\,‰$.

In den letzten Tagen hatte Patientin infolge Zunahme der pleuralen Ergüsse an heftigen Athembeschwerden zu leiden und klagte gleichzeitig über stechende und schneidende Schmerzen in den seitlichen Rippengegenden. Der Exitus letalis trat am 6. September 1895 ein.

Klinische Diagnose: Pseudoleukämie, Tumor lienis, Nephritis chronica.

Sectionsbefund: Obducent *Dr. Albrecht.* Cadaver klein, schwächlich gebaut, stark abgemagert; allgemeine Decke blass, spärlich röthliche Todtenflecke an der Rückenseite. Die Hautvenen des Gesichtes, der oberen Thoraxhälfte bräunlichroth durchscheinend. An der linken Halsseite und in der rechten Fossa supraclavicularis ziemlich derbe, kindsfaustgrosse Paquete von Lymphdrüsen palpabel. Kleinere derartige Paquete in der rechten Axilla, eine circa hühnereigrosse Lymphdrüse in der linken Axilla palpabel. Parallel mit der Clavicula, ungefähr in der Mitte der Aussenfläche der linken Halsseite eine circa 1 *cm* breite, 8 *cm* lange Operationsnarbe. Der Thorax in seiner unteren Apertur ausgedehnt, Abdomen über dem Niveau des Thorax, an den unteren Extremitäten Oedeme. Tonsillen und Follikel am Zungengrunde sehr klein und scharf abgegrenzt. Die oberflächlichen und tiefen Lymphdrüsen an den beiden Halsseiten vergrössert, manche ist über taubenei gross, durch ziemlich derbes Bindegewebe untereinander verwachsen, auf dem Durchschnitte gelblichweiss, wenig Saft beim Abstreifen gebend. Die bronchialen Lymphdrüsen sehr beträchtlich vergrössert, sehr derb, ebenfalls in Paqueten vereinigt, auf dem Durchschnitte von einsinkenden Bindegewebszügen durchsetzt. Auch die Lymphdrüsen des hinteren Mediastinums vergrössert. In beiden Pleurahöhlen circa $1^1/_2$ l eines trüben, reichliche Fibrinflocken enthaltenden Exsudates. Die Lunge von Fibrinmembranen belegt, in ihrem Unterlappen collabirt, luftleer. Beide Oberlappen gebläht. Das Herz klein, links contrahirt, rechts schlaff, enthält wenig schwarzrothe Blutgerinnsel. Alle Klappenapparate schlussfähig, zart. Herzfleisch ziemlich dunkelbraun, morsch. Leber normal gross, schlaff, blutarm, bräunlichgelb, mit verwischter Läppchenzeichnung. Milz 12 *cm* lang, circa 8 *cm* breit, circa $5^1/_2$ *cm* dick, ziemlich weich, auf dem Durchschnitte die blassrothe Pulpa, namentlich die fast hanfkorngrossen Follikel vorquellend. An manchen Stellen in unregelmässiger Anordnung, erscheinen diese weisslich gelblich, sehr dicht gestellt; an manchen Stellen sogar confluirend. Nieren sehr gross, schlaff, gelb und roth gefleckt, auf dem Durchschnitt sehr blutarm, ihre Rinde verbreitert, die Pyramiden an ihrer Basis wie aufgefasert, die Rinden roth und gelb gestrichelt und gefleckt. Die Oberfläche ganz glatt, von einzelnen Hämorrhagien durchsetzt. In der Blase wenig Harn, Schleimhaut sehr blass. Uterus sehr klein, Ovarien gut entwickelt. Schleimhaut des Magendarmtractes fast blutleer. Das Knochenmark der Tibia sehr blutleer, röthlichgelb, etwas sulzig, Gehirnhäute blutarm, dessen Consistenz vermindert, seine Ventrikel enge.

Anatomische Diagnose: Pseudoleukaemia cum intumescentia gland. lymph. colli, axill, mediastin. anterioris et posterioris peribronchial.

et folliculorm lienis. Nephritis subacuta. Pleuritis sero-fibrinosa bilater. cum compressione fere total. lobi infer. pulm. utriusque Atrophia cordis. Anaemia gravis.

Eine gedrängte Uebersicht über den Verlauf des Falles zeigt folgende Momente. Eine jugendliche Person erkrankt mit Drüsenschwellungen am Halse. Eine operative Entfernung nützt nichts, die Drüsenschwellungen treten aufs neue auf. Im nächsten Jahre kommen Axillar- und Cubitaldrüsenschwellungen hiezu und als Patientin — drei Jahre nach Beginn Ihres Leidens in meine Beobachtung kam, zeigen sich weiters die Supraclaviculardrüsen und die Unterkieferwinkeldrüsen starr intumescirt. Das Blut zeigte das Bild einer Leukocytose polynuclearer Leukocyten. Die Kranke bietet die Zeichen allgemeinen Hydrops, der Harn zeigt reichlichen Eiweissgehalt. In diesem Zustande stirbt die Kranke. Der Obductionsbefund weist nach, dass sämmtliche, internen Lymphdrüsen vergrössert und geschwellt sind, die Milz ist mässig vergrössert, die Nieren zeigen den Befund einer subacuten Nephritis.

Das Ergebnis dieses Befundes bildet die Annahme einer Lymphdrüsenerkrankung und wie sollen wir dieselbe anders benennen als Pseudoleukämie? Die Annahme eines syphilitischen oder eines leprösen Infectes als Ursache der Lymphdrüsenerkrankung ist wohl ausgeschlossen, es bleibt also nur noch die Frage nach dem tuberculösen Infecte. Weder die Anamnese, doch der Nachweis einer Lungenaffection sprachen zu Gunsten derselben. Zur näheren Erforschung dieses Umstandes hielt ich es für nothwendig die mikroscopische Untersuchung der Lymphdrüsen vornehmen zu lassen. Die Anfertigung von mikroscopischen Präparaten der in *Müller'scher* Flüssigkeit und Alkohol gehärteten Gewebsstückchen wurde von Herrn Dr. *O. Pollak*, seinerzeit der Abtheilung des Hofrathes *Drasche* zugetheilt, besorgt.

Die von mir vorgenommene Dursicht der Präparate ergab folgendes Resultat. Tubercelbacillen konnten an dem nach Gram gefärbten Schnitten nicht gefunden werden. In den mit Eosin und Hämalaun gefärbten Schnitten der Lymphdrüsen sah man abnorm stark vortretende Bindegewebszüge, wie dies auch *Goldmann* an den Präparaten eines »Falles von malignen Lymphom« zu sehen Gelegenheit hatte. Das lymphoide Gewebe war nirgends scharf umgrenzt, bot also nicht die »Lymphknötchen im Sinne *Flemings*, sondern war mehr strassenartig und diffus angeordnet. An einzelnen Stellen sah man grosse Zellen mit 2—3 dicht aneinander liegenden bläschenförmigen Kernen). Ob

dieselben als Riesenzellen aufzufassen sind, will ich nicht mit Bestimmtheit behaupten. Eosinophile Zellen, wie sie *Goldmann* in seinem oben erwähnten Fall im Bindegewebe als reichlich vorkommend beschreibt, sah ich nicht, woran vielleicht Schuld sein mag, dass die Schnitte nicht, wie dies *Goldmann* that, nach *Biondi* gefärbt waren.

Mit Ausnahme dieser oben erwähnten, vielleicht als Riesenzellen zu deutenden Zellformen deutet in diesem Befunde nichts darauf hin was etwa für die tuberculöse Natur der Lymphome sprechen würde.[1]) Eine Verimpfung von Lymphdrüsensubstanz nach dem Vorgange von *Tangl* und *Brentano*[2]) wurde nicht vorgenommen.

Eine Reihe von Autoren, welche Gelegenheit hatten mikroskopische Präparate von Pseudoleukämie zu untersuchen, neigen sich der Ansicht zu, dass die Pseudoleukämie nichts anderes sei als eine Tuberculose des Lymphdrüsenapparates (*Wätzoldt*,[3]) *Askanazy*[4]).

Obwohl sowohl der erste als der zweite der von mir beobachteten Fälle gewisse, suspecte Anzeichen bot, dass die Erkrankung der Lymphdrüssen auf eine tuberculöse Infection zurückzuführen sei, so muss ich doch anderseits behaupten, dass sichere Beweise für diese Ansicht nicht bestehen.

Mit Ausschliessung der Begriffe Pseudoleukämia lienalis und medullaris[5]), möchte ich die Pseudoleukämie als eine selbständige allgemeine Erkrankung des Lymphdrüsensystems auffassen. Vom klinischen Standpunkte sind wir unbedingt berechtigt diese Anschauung der Pseudoleukämie als selbständigen Krankheitsprocess zu vertreten, ob für diese Lymphdrüsenerkrankung einzig und allein der tuberculöse Infect zu suchen sei, lässt sich gegenwärtig nicht mit Sicherheit behaupten und wäre, wie schon *Westphal*[6]) im Jahre 1893 mit Recht bemerkt hat,

---

[1]) Aehnliche Zellen sah ich auch vereinzelt in der Milz. — Herr Prosector Dr. *Zemann* hatte die Güte ein Lymphdrüsenpräparat dieses Falles durchzusehen und theilte mir mit, dass die erwähnten grossen Zellen mit mehreren Kernen für die »tuberculöse Natur« der Lymphdrüsen nicht charakteristisch seien.

[2]) *Tangl* und *Brentano*, Deutsche med. Wochenschrift l. c.

[3]) Ziegler's Beiträge zur pathol. Anatomie. Bd. III.

[4]) Deutsche med. Wochenschrift Bd. 16, 1891.

[5]) Für die Pseudoleukaemia linealis wäre, sofern sie mit Anämie einhergehen, wie ich schon früher bemerkt habe, die Bezeichnung Anaemia splenica viel passender. Für die Pseudoleukaemia medullaris wäre der von *Nothnagel* gewählte Ausdruck Lymphadenia ossium zu gebrauchen angezeigt (*v. Virchow's*, Festschrift, Bd. II).

[6]) Deutsches Archiv für klin. Medicin l. c.

erst nach einer grossen Reihe von histologischen Untersuchungen und gleichzeitigen Impfungsversuches pseudoleukämischer Drüsen zu entscheiden.

* * *

In Kürze seien noch einige Bemerkungen über die sogenannte »acute Pseudoleukämie« erlaubt. Obwohl ich selbst über keine eigene Beobachtung von »acuter Pseudoleukämie« verfüge, so muss ich mit Rücksicht auf die von mir vertretenen Anschauungen mich hierüber und auf Grund der Literaturberichte kurz äussern. Es existiren eine Reihe von Beobachtungen von multipler Lymphdrüsenerkrankung, welche ziemlich acut unter dem Zeichen hämorrhagischer Diathese verliefen und mit lethalen Exitus endigten. Nach einer genauen Durchsicht der diesbezüglich publicirten Fällen von *Ebstein*[7]) *Lanois* et *Groux*[8]), *Guitlermet*[9]) und andere kann ich behaupten, dass, soweit sich dies aus den vorliegenden Krankengeschichten beurtheilen lässt, die Lymphdrüsenerkrankungen einen mehr nebensächlichen Befund auszumachen scheinen und die hämorrhagische Diathese die Haupterscheinungen veranlassten. Auch den jüngst von *Kossler*[10]) publicirte Fall den ich persönlich auf der Klinik Kahler zu sehen Gelegenheit hatte, machte auf mich den Eindruck, dass die klinische Diagnose »Septische Purpura hämorrhagica« vielmehr Berechtigung habe als die von pathologischen Anatomen gestellte »Pseudoleukämie«. So meine ich also, dass die bis jetzt publicirten Fälle von »acuter Pseudoleukämie« zum Theil in das Gebiet der septischen Infectionen, zum Theil in jenes der malignen Scorbut- und Purpurafälle gehören.

---

[7]) Deutsches Archiv f. klin. Med. Bd. 44, 1889.
[8]) Lyon medical 84, 1890.
[9]) De l'adenie Paris, 1890
[10]) Jahrbuch der Wiener Krankenanstalten 1893.

XI.

Zur Kenntnis der Lymphämie.

Die in der Literatur mitgetheilte Casuistik der Lymphämie *) entspricht nicht allen heutigen Anforderungen exacter Untersuchung und es sind darunter selbst Fälle aus der neuesten Zeit, deren Verwerthung wegen der mangelhaften Beschreibung des histologischen Blutbefundes nicht möglich erscheint. Jede Bereicherung in dieser Hinsicht muss willkommen erscheinen und erlaube ich mir zu diesem Zwecke mehrere eigene Beobachtungen, dessen histologischen Blutbefund ich genau studirt habe, nachfolgend mitzutheilen.

M. K. 29 Jahre alt, Näherin, gebürtig aus Marburg, Steiermark, aufgenommen am 26. Juli 1893 auf die Abtheilung des Herrn Hofrathes Prof. *Drasche*.

Anamnese: Vater der Patientin starb im 60. Lebensjahre, nach Aussage der Patientin an einer «kindskopfgrossen» Geschwulst im Bauche, die sehr beweglich war und die sich während 2 bis 3 Jahren entwickelt hatte. Von ihrer Mutter kann Patientin nichts angeben, weil dieselbe ihr im 2. Lebensjahre starb. Eine Schwester der Patientin starb an einem Suicidium, alle übrigen Geschwister leben und sind gesund. Blattern in den ersten Lebensjahren, bald darauf eine tiefe, nicht näher erforschbare Verletzung in der Gegend des linken Tuber parietate, vor 5 Jahren in den Achselhöhlen beiderseits Abscesse von Nussgrösse sind die Krankheiten, die Patientin überstanden hat.

Ihre jetzige Erkrankung datirt seit $1^1/_2$ Jahren, als sie aus Fiume nach Wien übersiedelte. In Fiume musste sie eine Zeitlang verunreinigtes Regenwasser als Trinkwasser benützen. Darauf stellten sich alle 3 bis 4 Tage Fieberanfälle ein mit Schüttelfrost beginnend; nach $^1/_2$ Stunde (?) war jeder Anfall vorbei. Dieser Zustand dauerte beiläufig ein Jahr und hörte auf, als das Trinkwasser durch Wein ersetzt wurde. Patient fühlte sich sonst ganz wohl und magerte auch

*) Bezüglich der Erklärung dieses Begriffes resp. der Deutung der hiemit bezeichneten Blutalteration muss ich auf den nächstfolgenden Abschnitt verweisen.

nicht ab. In Wien trat plötzlich ein Stechen im linken Hypochondrium auf, welches bis in die Schulter ausstrahlte; dagegen wurden kalte Ueberschläge und Einreibungen angewendet (Patientin war bettlägerig). Nachdem dieser Zustand einen Monat ohne Aenderung verharrte, suchte Patientin die Poliklinik auf, wo ihr ausser Umschlägen und Einreibungen noch 10 Tropfen einer gelben Flüssigkeit verordnet wurden. Die Milz reichte damals, wie Patientin angibt, in der Länge bis zum Nabel, in der Breite wie jetzt. Im Winter litt Patientin lange Zeit an quälendem Husten mit wenig Auswurf. Angeblich trat während dieser Zeit plötzlich eine Blutung im rechten Auge auf (Ekchymoma). Auf Opiumbehandlung hörte der Husten auf, ebenso schwand die erwähnte Hämorrhagie.

Parallel mit ihrer Milzerkrankung traten die Menses mit sehr reichlichen, 8—14 Tage dauernden Blutungen auf. Patientin wurde sehr anämisch und magerte stark ab. Seit 4 Monaten sistiren die Menses vollkommen.

Seit 8 Monaten bemerkt Patientin kleine Blutaustritte in der Haut am ganzen Körper, die bald verschwinden und wieder kommen, dann geschwollene Drüsenpackete, die sich zeitweise verkleinern. Seit vorgestern bemerkt Patientin an der rechten, oberen Halsgegend eine grosse, schmerzhafte Geschwulst. — Vor ihrer Krankheit war Patientin starke Biertrinkerin. Lues wird negirt.

Status präsens: Körper mittelgross, Hautfarbe von mässiger Blässe, zahlreiche zerstreute Pigmentflecke als Reste circumscripter Blutungen. Solcher sieht man in ziemlicher Frequenz an beiden Schenkeln, stecknadelkopf- bis fast linsengross; desgleichen an den oberen Extremitäten, spärlicher am Stamme. Farbe des Gesichtes: fiebergeröthet, etwas prominente Bulbi; beide Augenlider ödematös, kein Icterus. Die Farbe der Schleimhäute blass. Temperatur 40·5 P = 132, Resp. 42.— Knochenbau gracil, schlaffe atrophische Musculatur. Die Macies tritt besonders deutlich an den Extremitäten zu Tage.

Percusionsschall RV. hell und laut bis zum oberen Rande der V. Rippe, links bis zum unteren Rande der III. Rippe. Scharfes rauhes Vesiculärathmen mit verlängertem In- und Exspirium. Das untere Ende des Sternums gibt gedämpften Schall, der einerseits in die Leber-, anderseits in die Herzdämpfung übergeht. Der Herzspitzenstoss ist bedeutend verbreitert, im V. Intercostalraum, bis in die Mitte zwischen Mamillar- und vordere Axillarlinie reichend. Sehr frequente Herzaction, systolisches Geräusch an der Herzspitze, die übrigen Herztöne rein.

Das Abdomen im Niveau der Thorax, namentlich in den Flanken stark ausgedehnt; das linke Hypochondrium tritt deutlich hervor. Bei der Palpation tastet man den scharfen Rand der Milz,

der bis zur Verbindungslinie der Spin. sup. ant. herabreicht, anderseits nach oben bis zum Rippenbogen sich verfolgen lässt. Der halbmondförmige Raum ist vollkommen geschwunden. Die Milzdämpfung beginnt am unteren Rand der VI. Rippe und reicht nach vorn bis über die Mamillarlinie hinaus, in die Leberdämpfung übergehend, andererseits bis zur Mittellinie (Nabellinie), die ganze linke Hälfte des Abdomens bis ins Becken hinein ausfüllend. Patient hat weder subjective Schmerzen in der Milzgegend, noch bei Palpation. Leberdämpfung an der V. Rippe beginnend und reicht in die Parasternallinie bis Handbreite unter den Rippenbogen, in der Mittellinie noch über Handbreite. Gegenwärtig keine Oedeme.

Die Drüsen in beiden Axillargegenden bohnen- bis ganseigross tastbar, mässig schmerzhaft. Hinter dem rechten Kopfnicker faustgrosse, sehr schmerzhafte Drüsen, links dagegen nur eine ca. ganseigrosse unterhalb des Unterkieferandes tastbar. Desgleichen in beiden Inguinalgegenden einzelne Drüsen von gleicher Grösse tastbar.

Im Harn Spuren von Eiweiss, kein Pepton. — Pupillen gleich weit und gut reagirend.

Therapie: 3mal täglich 3 Tropfen Solut. arsenec. Fowler. 3,0, Ferr. albuminat 30,0.

28./VII. P = 120, Resp. 28, Temp. 39,6. Schmerzen in der Geschwulst, hinter dem Kopfnicker localisirter, reissender Kopfschmerz.

29./VII. Milzdämpfung nach oben etwas kleiner. Temp. = 38·8, P = 120.

30./VII. Heftige Dyspnoe.

31./VII. Dyspnoe nachgelassen, Infiltration des rechten Vorderarmes. Morgen-Temperatur 39·2, P = 120.

2./VIII. Zählung der rothen Blutkörperchen 1,157,000, Zählung der weissen Blutkörperchen 287,000. Verhältnis 1 : 4.

Histologische Präparate vom Tage der Aufnahme (26/VII): Unter den Leukocyten bedeutend überwiegend die mononuclearen in verschiedenen Grössentypen durchaus von Gestalt der Lymphocyten, vereinzelte kernhaltige, rothe Blutzellen. Eosinophile Zellen relativ vermindert. Ebenso die polynuclearen. Beiderseits längs der Streckseite der Vorderarme Infiltrate tastbar vom Ellbogen bis zum Handgelenk.

3./VIII. Stuhl von gelbbrauner Beschaffenheit, 6 Stühle seit gestern. Von heute ab verordnet Chinin sulf., Sacchar. aa 2,0, in dos. VI.

4./VIII. Collaps—Exitus letalis.

Obductionsbefund: Körper mittelgross, ziemlich kräftiger Knochenbau, sehr abgemagert, mit spärlichen blassen Todtenflecken am Rücken. Gesicht etwas gedunsen, leicht cyanotisch, aus dem Munde sickert eine gelbgrüne Flüssigkeit. Hals kurz, dick, Brustkorb mässig

breit, gewölbt, Brustdrüsen klein, schlaff. Abdomen ausgedehnt, rechts schwappend, links nach dem Rippenbogen eine Geschwulst durchfühlbar, Genitale ziemlich stark ödematös; kleine Labien als dicke Wülste zwischen den grossen vorspringend. Bei Eröffnung der Bauchhöhle entleert sich eine seröse, trübe, im unteren Theile Eiter sedimentirende Flüssigheit, in Menge von 200 *gr*. Die stärkere Resistenz der linken Hälfte ist durch die enorm vergrösserte, bis an die Spina ant. sup. herabreichende Milz bedingt. Zwerchfellstand rechts an der 4. links an der 5. Rippe. Jugulare Lymphdrüsen vergrössert, grauroth, weich. In den Halsvenen locker geronnenes, schwarzrothes Blut und ödematöse Gerinnsel. Lymphfollikel am Zungengrunde vergrössert, im Larynx, Trachea eine grüne Flüssigkeit, Schleimhaut des Mundes, der Rachenhöhle, des Larynx und Trachea blass. Linke Lunge vorn etwas gedunsen, blutarm, ödematös, in den hinteren Partien von einzelnen blutreichen, lobularpneumonischen Herden durchsetzt. In den Lungengefässen blassgelbe, fast eiterähnliche Blutgerinnsel. Rechte Lunge frei, blutarm, ödömatös, von zahlreichen, theilweise confluirenden und hepatisirenden, lobulär-pneumonischen Herden durchsetzt. Im Herzbeutel ca. 300 *gr* klarer, seröser Flüssigkeit. Das Herz etwas in der rechten Hälfte vergrössert, starr, in seinen Höhlen links spärliche, rechts reichliche, blassgelbe, stark serös durchfeuchtete Fibringerinnsel. Endocard zart, nur der Aortenzipfel der Bicuspidalis fleckig verdickt. Herzfleisch leicht zerreisslich. Intima der Aorta leicht gelblich verdickt. Supra-, infraclaviculare, hintere mediastinale und bronchiale Lymphdrüsen ziemlich stark vergrössert, ziemlich blutreich, weich. Bronchialdrüsen auch theilweise schwarz pigmentirt, eine verkäst. Leber beträchtlich vergrössert, 3200 *gr* schwer, Kapsel zart gespannt mit fibrinöser Exsudatschicht überkleidet. Parenchym etwas schlaffer, röthlichgrau. Milz 2200 *gr* schwer. Die enorm vergrösserte Milz ist 29 *cm* lang, 15 *cm* breit und bis 10 *cm* dick, in eine an der convexen Seite der oberen Hälfte sehnig verdickte Kapsel eingehüllt, durch welche in der unteren Hälfte einige eingezogene, bis guldenstückgrosse, gelbe Flecke durchscheinen. Am vorderen Rand das grosse Netz angewachsen. Spiegel'sche Lappen der Leber in einen gänseeigrossen, kugeligen, fluctuirenden Tumor umgewandelt, der sich als eine stark verfettete Blase, eine seröse, trübe Flocken enthaltende Flüssigkeit führend, erweist (Echinococcusblase). Die Nieren normal gelagert, rechts 13 *cm* lang, 4 *cm* dick, bis 7 *cm* breit, weich, Kapsel leicht abziehbar. Oberfläche glatt, auf graugelbem Grund injicirt und weissgefleckt. Auf der Schnittfläche der Rinde verbreitert, verquollen auf blassgrauem Grunde röthlich gestreift. Basis der blassen Pyramiden stark aufgefasert. Linke Niere 10 *cm* lang, 4 *cm* breit, 2 *cm* dick, Kapsel stellenweise fester haftend, Oberfläche einzelne Absumptionen zeigend. Auf der Schnittfläche die Rinde die Breite der normalen besitzend, sonst ähnlich wie rechtes Becken. Kelch-

schleimhaut blass. In der Harnblase ca. 30 *gr* eines klaren, trübgelben Harnes. Dem Uterus ein im unteren Theil seiner Hinterwand liegendes, intermusculares, citronengrosses Myofibrom aufsitzend. Schleimhaut der etwas erweiterten Höhle injicirt. — Adnexe durch Pseudomembranen untereinander und mit der Umgebung verwachsen. Tuben an den abdominalen Theilen etwas geschwollen; beide trübe Flüssigkeit enthaltend; Ovarium gekerbt, von kleinen Cysten durchsetzt. Im Magen grüne Flüssigkeit, Schleimhaut blass, auf den Falten mit kleinen punktförmigen Ekchymosen. Glandulae mesogastricae und die an der Porta hepatis vergrössert, blutarm, weich, auch die Mesenterialdrüsen vergrössert, weich, grauroth. Dünne-Därme schlaff, mässig ausgedehnt, ziemlich reichlichen, gallengrünen, chylösen Inhalt enthaltend. An der Convexität, den Plaques entsprechend, schwarze Flecken durch die Serosa durschscheinend. Darmschleimhaut leicht injicirt. Plaques pigmentirt, aber ebensowenig wie die Follikel geschwellt. Diese Pigmentirung die Plaques des ganzen Ileums betreffend, am stärksten im untersten Ileum und vollkommen gleichmässig. Im contrahirten Dickdarme spärliche Mengen gelbbrauner Massen. Retroperitoneale Lymphdrüsen beträchtlich vergrössert, weich, grauroth: ähnlich verändert die axillaren, inguinalen und subinguinalen Lymphdrüsen. Das Knochenmark des Sternums grauröthlich. Nach Abwägen der Leber und Einschneiden in dieselbe zeigt sich das Parenchym derselben auf einem rothen Grunde breit grau gezeichnet, und zwar entspricht der rothe Grund dem centralen, die graue breite Zeichnung dem peripheren Theil der Läppchen. — Durchschnitt der Milz: Parenchym von fester Consistenz, braunrother Farbe, Pulpa sehr dicht, das kaum kenntliche Stroma weit auseinanderdrängend. Den eingezogenen gelben Stellen der Oberfläche entsprechend keilförmige, nekrotische Herde. — Knochenmark des Oberschenkels grauroth, weich, vorquellend, hirnmarkähnlich, himbeergeléeartig.

Resümiren wir kurz den Fall, so finden wir eine Erkrankung, die ca. $1^1/_2$ Jahre dauert, die höchstwahrscheinlich mit einer Malariainfection in Zusammenhang gebracht werden kann, die ursprünglich nur Milzvergrösserung zeigte und zu der später (8 Monate vom Spitalseintritte zurückdatirend) allgemeine Drüsenschwellungen, hämorrhagische Diathese dazutrat. Aus dem Status heben wir hervor die colossale Milzvergrösserung, die hiemit parallel gehende Vergrösserung der Leber, die sichtbare der Axillar-, Jugular-, Unterkiefer- und Imguinaldrüsen, die bedeutende Leukocytose mit vorherrschend mononuclearen Leukocyten und schliesslich der während der Spitalsbeobachtung sich darbietende bis zum Exitus letalis acut fieberhafte Verlauf der Erkrankung. Aus dem Obductionsbefund sei nochmals erwähnt ausser jener Zeichen,

welche den intra vitam beobachteten entsprechen: Die Vergrösserung der Lymphfollikel am Zungengrunde, die Schwellung der internen Lymphdrüsen (mediastinale, bronchiale, mesenteriale und retroperitoneale — dagegen nicht geschwellt die Follikel des Darmes), die hochgradige Veränderung der Leber und endlich die graurothe, fast putride Veränderung des Knochenmarks. Es geht also aus der ganzen Betrachtung des Falles der auffallende Umstand hervor, dass trotz der Erkrankung des Knochenmarkes, der Milz und der Lymphdrüsen, also trotzdem der Fall eine myelogen-lienal-lymphatische Leukämie im Sinne der geltenden Lehre darstellt, der Blutbefund dennoch nur das Bild der Lymphämie darbietet.

Daran anschliessend reihe ich folgenden zweiten Fall. Derselbe ist identisch mit dem von *Kossler* im Jahrbuch der Wiener Krankenanstalten 1893 angeführten Casus. Nachfolgend mitgetheilte Krankengeschichte unterscheidet sich von dem *Kossler*'schen Berichte durch die genaue Mittheilung des histologischen Blutbefundes, den ich seinerzeit durch Anfertigung einer Reihe von Präparatenserien sorgfältig erhoben und genau aufgezeichnet habe.

J. P. Tischlergehilfe, 20 Jahre alt, aufgenommen am 18. October 1890.

Anamnese: Der Patient kam in die Ambulanz mit Klagen über Ohrenstechen. Seit circa 4 Tagen bemerkt er eine abnorme Verziehung seines Gesichtes. Seit 2 Tagen gibt er an an Erbrechen, Aufstossen und Diarrhoen (4—5 Stühle) zu leiden.

Status präsens: Mässig kräftiges Individium, von gracilem Knochenbau und gut entwickeltem Fettpolster. Die Haut auffallend blass, desgleichen sämmtliche Schleimhäute. Aus der Nase entströmt ein fötider Geruch (es besteht wie die genaue Untersuchung ergibt eine Rhinitis atrophicans). Rechtsseitige Facialislähmung, die mit der gleichfalls bestehenden Otitis media suppurativa in Zusammenhang gebracht wird. Herzbefund normal. Rechts vorn reicht der Lungenschall bis zur 6. Rippe, links bis zum oberen Rande der 4. C. Auscultatorisch kein abnormer Befund, desgleichen auch rückwärts über beiden Lungen normaler physikalischer Befund zu constatiren

Milzdämpfung leicht vergrössert, reicht von der 9. Rippe bis zum Rippenbogenrande und ist bei tiefer Inspiration deutlich palpabel. Harnmenge ist reducirt; specifisches Gewicht 1016. Der Harn enthält kein Eiweiss, aber reichlich Indican. Täglich mehrere, dünnflüssige, lichtbraune Stühle.

Während der ganzen Zeit des Spitalsaufenthaltes die wichtigste Erscheinung die Diarrhoen, vergesellschaftet mit Meteorismus und Schmerzen im Bauche. Vom 1. November an

trat Fieber auf, das bis zum Exitus letalis mit täglichen Schwankungen (zwischen 37.6 und maximaler Temperatur von 39.3) anhielt. Am 2. November konnte eine Vergrösserung der Milz constatirt werden, indem dieselbe viel deutlicher palpabel wurde als früher. Während der nächsten Tagen war eine auffallende Abmagerung, ein gewisser leichter Sopor, namentlich auch die zunehmende Blässe der wichtigsten Symptome. Die Inspection des Pharynx ergab eine geröthete Schleimhaut und eine etwas ödematos geschwollene Uvula. Am 6. November zeigte sich an der Tonsille ein weissfärbiger Belag, der sich während der nächsten 2 Tage noch etwas vergrösserte, aber schliesslich demarkirte. Am letzten und vorletzten Tage ante mortem zeigte Patient auffällige Dyspnoe; die flüssigen Stühle dauerten bis zum Exitus fort. Der ophthalmoskopische Befund ergab auf beiden Augen einige zerstreute, weisse Knötchen. Der College, ein Augenspecialarzt, welcher letztgenannte Untersuchung vornahm, deutete dieselben als »miliare Tuberkel«.

Der von mir aufgenommene Blutbefund ergab folgendes Verhalten. Es wurden 2 Zählungen vorgenommen. Die erste, am 2. November, ergab eine Erythrocytenzahl von 3,600,000 und ein Leukocytenzahl von 35,000 im cmm^3, der Hämoglobingehalt betrug 60 nach Fleischl. Der 2. Befund wurde am 7. November vorgenommen und bot 3,500,000 rothe und 80,000 weisse Blutkörperchen im cmm^3 (44:1). Die histologische Untersuchung des Blutes nach den Ehrlich'schen Trockenmethoden (Färbung mit Eosin und Methylenblau) ergab folgendes charakteristisches Verhalten. Die Leukocytose war bedingt durch eine Vermehrung der mononuclearen Leukocyten und zwar waren es durchaus solche mit geringem, schmalem Protoplasmasaume und grossem, fast die ganze Zelle ausfüllenden Kerne. Die Grösse dieser Leukocytenformen wechselte im erheblichem Grade. Im Ganzen konnte ich 4 Typen, als die wichtigsten Grössenunterschiede feststellen. In nebenstehender Figur zeigen die mit *a* bezeichneten die grössten Formen, die mit *b* und *c* bezeichneten etwas kleinere Formen. Von diesen Zellformen war nur a grösser, b und c etwas kleiner als die rothen Blutkörperchen, die Gattung *d* ent-

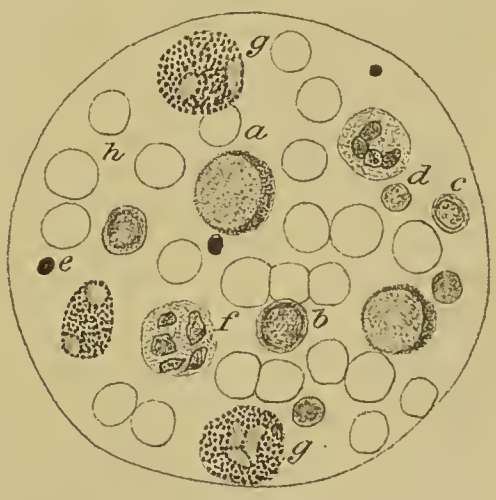

Fig. 1.

sprach ungefähr der Grösse jener mononuclearen Leukocyten, die man im normalen Blutbilde nach dem herrschenden Sprachgebrauche als Lymphocyten schlechtweg bezeichnet. Endlich sah man aber auch die als *e* bezeichneten und etwa ein Drittel der Grösse eines rothen Blutkörperchen betragenden Leukocytenformen, die ich als Zwerglymphocyten bezeichnen möchte. Die polynuclearen Leukocyten waren so vermindert, dass man das Präparat förmlich durchsuchen musste, um einen oder den anderen polynuclearen Leukocyten, der im beistehenden Bilde mit *f* bezeichnet ist, zu finden. Eigentliche, sogenannte Uebergangsformen mit nur schwach gebuchteten Kernen waren noch vereinzelter zu sehen, dagegen war die grosse Zahl der eosinophilen Zellen auffallend. Fast in jedem Gesichtsfeld konnte man deren 2—4 finden; sie sind in beistehender Figur mit *g* bezeichnet.

Auf Grund dieses Blutbefundes wurde trotz der vom Ophthalmologen geäusserten Vermuthung einer Miliartuberculose die Diagnose Acute Leukämie (Lymphaemie) gestellt.

Der von Herrn Professor *Kundrat* erhobene Obductionsbefund lautete folgendermaassen:

Körper mittelgross, schlank, mager; allgemeine Decke sehr blass. Rechte Pupille eng, die linke mässig weit. Hals lang, Thorax ziemlich breit, kurz, mässig gewölbt. Unterleib aufgetrieben, wenig gespannt, grünlich missfärbig. Schädeldecke sehr blass, Schädeldach geräumig, kurz, sehr breit, dünn, an seiner Innenfläche nahe den Scheitelbeinen von einer zarten, weichen, reich vascularisirten, papierblattdünnen Schichte überkleidet, durch diese an der Dura fester haftend. Auch diese blutreicher, dicker, an ihrer Innenfläche über der Convexität der Hemisphäre von einer über der rechten Hemisphäre zarteren, über der linken dickeren, von schwarzrothem Blute durchsetzten Pseudomembran überkleidet. Die inneren Hirnhäute zart, etwas blutärmer, im Sulcus zwischen 1. und 2. Stirnwindung rechts etwas eifrig infiltrirt. Ueber den Spitzen beider Stirnlappen je ein fast linsengrosses, zartes Knochenblättchen in der Arachnoidea. Gehirn blutarm, sehr feucht und weich, etwas geschwellt. Ventrikel normal. Schilddrüse gross, ziemlich stark colloid, im rechten Lappen ein kleinkirschgrosser, fast weisslicher, colloider, zerfliessender Knoten. Kehlkopf- und Trachealschleimhaut blass. In der Mund- und Rachenhöhle eine jauchige, mit Schleim untermengte Flüssigkeit. Velum und Gaumenbögen und die ganze Rachenwand sehr geschwellt, düster geröthet. Rechte Tonsille oberflächlich sammt angrenzender Schleimhaut der Gaumenbögen schmutzig braungrün, zunderartig zerfallen, stark eitrig infiltrirt, erbleicht und nekrosirt. Auch in der linken Tonsille ein kaffeebohnengrosser nekrotischer Herd um eine der Krypten. Die oberen jugularen Lymphdrüsen rechts bohnen- bis haselnussgross geschwellt,

gelockert, theils hell, theils dunkel geröthet. In beiden Brustfellsäcken je 150 cm^3 blutig missfärbigen Serums. Lungen vorne etwas aufgedunsen, hellröthlich, blutarm, nach unten blutreich, ödematös, missfärbig. Im vorderen Mediastinum die weit auf den Herzbeutel herabreichende, spitz zungenförmige, 10 *cm* lange, an der Basis 2 *cm* breite, 3 *cm* dicke, sehr succulente, aber dichte Thymus. Im Herzbeutel etwas röthlich gefärbtes Serum. Herz klein, abgemagert, neben der Spitze des linken und rechten Ventrikels mit einem grossen, zottigen Sehnenflecke bezeichnet. In den Herzhöhlen sehr dünnflüssiges und wenig locker geronnenes, schmutzigrothes Blut, spärliche Fibringerinnsel. Herzfleisch sehr bleich. In der Bauchhöhle über 1 l einer trüben, gelbröthlichen, von fibrinös-eitrigen Exsudatflocken durchsetzten Flüssigkeit. Bauchfell hie und da etwas injicirt, mit starren Exsudatmembranen besetzt. Leber gross, dick, plumprandig. Ihre Kapsel gespannt, leicht getrübt. Ihr Parenchym ziemlich dicht, sehr grobacinös, blassbraun mit undeutlich weissen Säumen um die Acini. Milz 20 *cm* lang, 13 *cm* breit, 5·7 *cm* dick. Ihre Kapsel stark getrübt, verdickt, gespannt. Pulpa sehr succulent, dunkelroth, ziemlich weich. Magen mässig ausgedehnt, schlaff, in demselben wenig gallig-schleimige, gelbbraune Flüssigkeit. Magenschleimhaut besonders gegen den Fundus zu und an der grossen Curvatur in dicke, breite, zum Theile flachbucklige, zum Theile schärfere, mehr leistenartige Falten und Wülste gelegt, neben welchen die Schleimhaut fixirt, glattgespannt, bis $1^1/_2$ *mm* verdickt, weiss infiltrirt, die Submucosa bis 1 *cm* dick, starr, medullar infiltrirt erscheint. Zwischen diesen Wülsten ist die Schleimhaut des Fundus in unregelmässig rundlichen und länglichen Stellen wie mit schmutzig graugelblichen Exsudatfetzen besetzt, starr, zum Theile hämorrhagisch infiltrirt. Auch im Pylorustheile einzelne flache Infiltrate in der Schleimhaut. Dünndarm schwappend, im Iejunum dilatirt, starrwandig, mit serös-schleimig-chymösen Stoffen erfüllt. Im Duodenum die Falten etwas infiltirt und starr, oberflächlich gallig imbibirt. Im ganzen übrigen Dünndarme, am stärksten im Iejunum, ist die Schleimhaut durchsetzt von geschwellten Follikeln ähnlichen Knötchen, die ganz unregelmässig zerstreut und angeordnet, auch auf der Höhe der Kerkring'schen Falten stehend und von theils flachrunden, halbkugeligen, zum Theile quergestellten, walzigen, den Kämmen der Falten angehörigen, bis über kreuzergrossen medullären Infiltraten, welche theilweise oberflächlich nekrosirt und gallig imbibirt sind. Der Dickdarm

ziemlich zusammengezogen, in demselben grünliche, mit galligem Schleime untermengte, fäculente Stoffe. Im Colon ascendens einzelne, flachrundliche, medulläre Infiltrate von Halberbsengrösse. Beide Nieren geschwellt, gelockert, erbleicht, die linke von einzelnen, kleinerbsengrossen, die rechte von zahlreichen solchen bis kirschkerngrossen, medullären, weissen, nicht scharf abgegrenzten, knotenförmigen Infiltraten durchsetzt. Die mesenterialen Lymphdrüsen bohnen- bis selbst wallnussgross, wie markig infiltrirt. Auch die retroperitonealen und die axillaren Lymphdrüsen so verändert. An den mediastinalen und bronchialen Drüsen nur geringe Intumescenz, starke Pigmentation. Das Mark des Sternum weissröthlich, sehr succulent. Im rechten Oberschenkelknochen ist die schwammige Substanz gleichfalls grauröthlich, in der Markhöhle bis auf einzelne kleine Antheile das Fettmark geschwunden, das Mark grauröthlich, in dicht stehenden unregelmässigen, erbsen- bis bohnengrossen, schwarzrothen, fast zerfliesslichen Herden succulent. Auch im rechten Oberarmknochen das Mark der Markhöhle fast medullär, von ähnlichen hämorrhagischen Herden durchsetzt. Im rechten äusseren Gehörgange etwas eingedicktes, missfärbiges Secret, in der Paukenhöhle etwas eitriger Schleim. Die Schleimhaut der letzteren aufgelockert, Knochen normal.

Pathologisch-anatomische Diagnose: Leukaemia intestinalis acuta.

Vorstehender Fall in ähnlicher Weise wie der erste resumirt, zeigt folgendes Verhalten. Es besteht eine, einen acuten Charakter darbietende Erkrankung, deren erste Anfänge sich aber nicht mit Bestimmtheit nachweisen lassen. Eine Otitis media und eine Facialislähmung führen den Patienten ins Spital. Aus der dreissigtägigen Zeit der Beobachtung zeigt sich eine leichte, später mehr zunehmende Milzschwellung, ein an der rechten Tonsille sich bildender missfärbiger Belag, die Erscheinung der Rhinitis und Otitis suppurativa, endlich eine Leukocytose mit vorwiegend mononuclearen Leukocyten. Aus dem Obductionsbefunde sei hervorgehoben: je eine gangränescirende Stelle an den beiden Tonsillen, der Befund einer grossen Thymus, eine Lebervergrösserung, deren Acini »weisse Säume zeigen«, eine desgleichen mässige Vergrösserung der Milz, eine deutlich vorhandene, aber im allgemeinem nur geringe Intumescenz sämmtlicher Lymphdrüsen, eine grauröthlich pyoide Beschaffenheit des Knochenmarkes und endlich als das auffallendste pathologische Zeichen, die diffuse lymphoide Infiltration des Magens und des ganzen Darmtractus.

Der pathologische Anatom hat nach dem hervorstehendsten Befund den Fall als intestinale Leukämie bezeichnet. Solche Befunde an der Darmschleimhaut sind in einer Reihe von Leukämiefällen beobachtet worden; freilich meist in verschieden intensivem Grade, so in den Fällen von *Virchow*[1]), *Friedreich*[2]), *Immermann*[3]), *Kelsch*[4]), *Lauenstein*[5]), *A. Fränkel*[6]) u. A. Bemerkenswerth ist die Meinung *Friedreich's* dass die leukämischen Tumoren der Magen- und Darmschleimhaut nicht aus den präexistirenden Follikeln, sondern unabhängig von denselben in den Geweben der Submucosa und Schleimhaut sich entwickeln. Die Follikel waren in dem von *Friedreich* erwähnten Falle von dem leukämischen Infiltrate eingeschlossen und zur Atrophie gebracht. Auch *Lauenstein* meint von seinen Fällen, dass die lymphoiden Neubildungen nicht nur auf die Follikel beschränkt waren, sondern offenbar von den Falten des Jejunums ihren Ausgang genommen hatten. Wenn auch in unserem Falle der Darm die makroskopisch sichtbarsten Veränderungen darbot, so ist doch aus dem mitgetheilten Befund ersichtlich, dass auch die Leber, Milz und endlich das Knochenmark pathologisch afficirt war.

Nachfolgend sei ein weiterer Fall mitgetheilt, von dem ich wohl ein genaues histologisches Bild besitze, dessen klinischer Verlauf mir dagegen nicht ganz genau bekannt ist, da ich nur die Blutuntersuchung des betreffenden Falles ausführte, den Verlauf des Falles selbst nicht beobachten konnte und verdanke ich die diesbezüglichen Daten der Liebenswürdigkeit eines Collegen, dessen nahe Anverwandte die betreffende Kranke war.

Die anamnestischen Daten ergaben, dass die Patientin bis $1^1/_2$ Jahre vor ihrer Erkrankung immer gesund gewesen sein soll. Allmälig bemerkte sie, resp. ihre Umgebung eine auffällige Blässe der Haut und Schleimhäute, die immer mehr zunahm.

Von subjectiven Symptomen war eine sich allmälig steigernde Dyspnoë die einzige Erscheinung, welche die Kranke veranlasste ärztlichen Rath zu holen. Die objective Untersuchung des Falles ergab eine exquisite Knochenschmerzhaftigkeit, namentlich des Sternums, dagegen keine wesentliche Vergrösserung der Milz, keine Schwellung von Lymphdrüsen; auffallend war ferner eine hochgradige Kyphoskoliose, die seit fünf Jahren bestehend, sich innerhalb der letzten Monate rasch entwickelt hatte.

---

[1]) *Virchow's* Archiv Bd. 1 1847.
[2]) *Virchow's* Archiv Bd. 12, pag. 137.
[3]) Deutsches Archiv für klin. Medicin Bd. XIII.
[4]) Archiv de Physiologie 1875.
[5]) Deutsches Archiv für klin. Medicin XVIII. 1 Heft.
[6]) Zeitschrift für klin. Medicin 1881.

Der von mir aufgenommene Blutbefund zeigte folgendes Verhalten. Wie im vorigen Falle war die Leukocytose ausschliesslich auf Rechnung der mononuclearen Leukocyten zu setzen. Dieselben boten dieselben Grössenunterschiede wie im vorigen Falle, doch unterschied sich, wie eine vergleichende Betrachtung der Fig. 2 mit Fig. 1 zeigt, das Bild hauptsächlich dadurch, dass der 4. Typus der mononuclearen Leukocytengrösse, die sogenannten Zwerglymphocyten, nicht vorhanden waren und die überwiegende Mehrzahl diejenigen mononuclearen Leukocyten bildeten, welche den Lymphocyten des normalen Blutes entsprechen (c). Die Grössentypen a und b traten etwas zurück, desgleichen fehlte im Gegensatze zum vorigen Falle die Vermehrung der eosinophilen Zellen; dagegen war auch wie im ersten Falle eine relative Abnahme der polynuclearen Leukocyten zu constatiren.

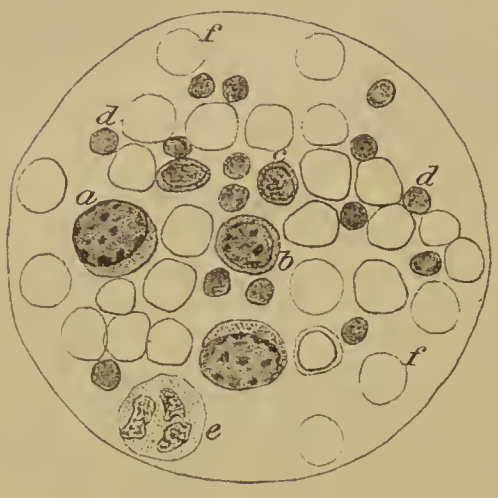

Fig. 2.

Die Kranke starb einige Monate später plötzlich, ohne dass eine Autopsie gemacht worden wäre.

Wenn die Behauptung *Ponfik's*[7]) und *Mosler's*[8]) richtig ist — ich stimme derselben vollkommen bei — dass nur das klinische Krankheitsbild den Ausgangspunkt der Leukämieerkrankung bestimmen lässt, so können wir wohl trotz des mangelnden Obductionsbefundes annehmen, dass entsprechend der vorherrschenden Knochensymptomen und dem Mangel anderer klinischer Krankheitszeichen das Knochenmark den Hauptsitz der Veränderungen im beschriebenen Falle geboten hat.

* * *

Bringen wir nun den pathologischen Befund der 3 beschriebenen Fälle und den histologischen Blutbefund in Beziehung, so zeigt sich, dass sowohl eine myelogen-lienallymphatische Leukämie (Fall 1), als auch eine vor-

[7]) *Ponfick.* Virchow's Archiv Bd. LXVII, pag. 368, 1875.
[8]) *Mosler.* Berl. klin. Wochenschrift, p. 720. 1876.

wiegend intestinale (Fall 2), als auch vorwiegend medulläre Form (Fall 3) dasselbe histologische Blutbild zu liefern vermag, das Bild vorwiegend mononucleare Leukocyten oder, wie ich es kurz bezeichnen möchte eine Leukolymphämie oder Lymphämie schlechtweg. Daneben besteht freilich ein gewisser Unterschied zwischen dem Blutbild des Falles 2 und 3, die excessive Vermehrung der eosinophilen Zellen nämlich. Es ist dies ein Vorkommnis, das nach den spärlichen Literaturdaten (in der Mehrzahl der Causistik findet man eben keine genaue Aufzeichnungen über die histologischen Blutbilder der Lymphämie) nicht zu deren regelmässigen Befund gehört. Ich erkläre dies in unserem Falle in der hervorragenden Betheiligung des Darmes am leukämischen Processe, da, wie die histologischen Untersuchungen *Ellenberger's*,[9]) *Schaffer's*[10]) und namentlich *Heidenhain's*[11]) gezeigt haben schon in der normalen Darmschleimhaut massenhaft eosinophile Zellen vorkommen und sind eben die eosinophilen Zellen in unserem Falle nach meiner Meinung nichts anderes wie aus dem Darm ausgeschwemmte Zellelemente.

---

[9]) *Ellenberger.* Archiv f. Thierheilkunde. Bd. 11.
[10]) *Schaffer.* Sitzungsberichte der kaiserl. Akademie, Wien 1891.
[11]) *Heidenhain.* 43 Bd. des *Pflüger*'schen Archivs, 1888.

XII.

Beziehungen der Lymphämie zur Leukämie.

Im Jahre 1845 hat *Virchow*[1]) den ersten Fall von Leukämie beschrieben — es sind also gerade 50 Jahre seit der Entdeckung dieser Krankheit her. Zwei Jahre später im Jahre 1847[2]) hat *Virchow* auf Grund von 9 wohl constatirten Fällen, wie er selbst sagt, »den Nachweis von der Realität eines Zusammenhanges zwischen der Blutveränderung und chronischen Milzschwellung geführt«. Im Jahre 1847 hat *Virchow*[3]) auch den ersten »Fall von Weissblut« beschrieben, in denen nicht, wie in den vorhergehenden Fällen »die chronische und meist schmerzlose Vergrösserung der Milz die Veränderung des Blutes hervorrief, sondern ebenso chronische, ebenso schmerzlose, ebenso excessive Vergrösserung der Lymphdrüsen als die veranlassende Ursache« gesehen wurde.

Die in diesen Worten ausgedrückte Anschauung hat *Virchow* später weiter ausgebaut, indem er eine Unterscheidung zwischen lymphatischer und lienaler Leukämie feststellt[4]), »von denen die letztere Elemente ins Blut bringt, welche den Bestandtheilen der Milzpulpe, die erstere, welche den Parenchymkörnern der Lymphdrüsen analog sind«.

Auf Grund dieser von *Virchow* gegebenen Erklärung von der Genese der Leukämie haben sich zwei Termini in die Lehre dieser Krankheit eingebürgert. Man spricht von Splenämie (Milzzellen im Blute) und von Lymphämie

---

[1]) *Frorieps N.*, Notizen 1845 Nr. 780.
[2]) Med. Vereinszeitung Nr. 3. u. 4. 1847.
[3]) *Virchow's* Archiv Bd. I, pag. 563.
[4]) *Virchow's* Archiv Bd. 5, pag 83. In der Originalmittheilung von *Virchow* findet sich an dieser Stelle ein lapsus calami (oder Druckfehler?) in dem die Worte »erstere« und »letztere« vertauscht sind.

(Lymphdrüsenzellen im Blute). Dementsprechend entstand die Eintheilung lienale und lymphatische Leukämie. Als später *Neumann* darauf hinwies, dass in einer Reihe von Leukämiefällen eine primäre Alteration des Knochenmarkes anzunehmen sei, wurde die Bezeichnung medullare (oder myelogene) Leukämie und entsprechend Myelämie (Knochenmarkszellen im Blute) geschaffen.

Wer diese gesammte Leukämieliteratur während der letzten 50 Jahre, das ist die Zeit, seitdem die Krankheit bekannt ist, durchsieht, der wird finden, dass die Förderung von deren Pathogenese nur wenig fortgeschritten ist. So genau wir auch heute über die mannigfache Symptomatologie der Erkrankung eingeweiht sind, so beschränkt ist unser Wissen von dem Wesen der Krankheit. Ein grosses Stück Schuld davon trägt, wie *Müller*[5]) mit Recht hervorhebt, die vernachlässigte Untersuchung der Morphologie des Blutes. Erst die farbenanalytischen Untersuchungsmethoden *Ehrlich's* haben gelehrt excessive Leukocytosen, von denen früher viele als Leukämien beschrieben wurden, von diesen genau zu unterscheiden. Speciell das von mir zuerst hervorgehobene Merkzeichen des Polymorphismus, hat, wie ich im III. Abschnitte vorliegender Schrift gezeigt habe, allgemeine praktische Anwendung gefunden, während die an das Vorhandensein specieller Zellformen gebundene Charakteristik des leukämischen Blutes sich als trüglich erwiesen hat.

Es taucht nun weiters die Frage auf, ob wir heute nach genauerer Kenntnis der histologischen Leukämie-Blutbilder noch immer an der Lehre *Virchow's* festhalten sollen, dass bei der leukämischen Milzerkrankung Zellen im Blute zu finden sind, welche der Milzpulpa entstammen, bei der leukämischen Lymphdrüsenerkrankung solche aus der Lymphdrüsensubstanz. Schon *Neumann* hat 1878 betont, dass die Qualität der im leukämischen Blute vorhandenen weissen Blutzellen keinen Rückschluss auf den Ursprungsort der Zellen gestatte, sondern abhängig ist von dem Charakter, welchen der hyperplastische Process in dem erkrankten Organe annimmt, oder genauer gesagt, von der Beschaffenheit der Zellen, die er daselbst erzeugt. Das ist eine Lehre, von deren Wahrheit sich *H. F. Müller* bei der Beobachtung eines Falles von Lymphämie überzeugen konnte und die auch ich vollkommen anerkenne und nach meinen eigenen Untersuchungen unbedingt beistimmen muss. Ich glaube in der Lage zu sein, sie nur noch weiter auszuführen und nach jeder Richtung scharf zu präcisiren.

[5]) Deutsch. Archiv f. kl Med. Bd. 50, pag. 78.

Hiefür sprechen zunächst die von mir im vorigen Abschnitte mitgetheilten Fälle. Alle drei Beobachtungen zeigen histologisch das Blutbild der Lymphämie und doch erwies sich in dem einen das Knochenmark (ohne Drüsenaffectionen), im zweiten der Darm (ohne wesentliche Drüsenschwellungen), im dritten Milz, Knochenmark und Lymphdrüsen von dem leukämischen Processe afficirt.

Wie sieht nun nach der gangbaren Lehre das histologische Blutbild der Lymphämie aus oder richtiger, welches mikroskopische Bild eines Blutpräparates wird als Lymphämie bezeichnet? *Müller*[6]) beschreibt es in seinem Falle: .... »gleich beim ersten Blick ist der Umstand ins Auge fallend, dass der Reichthum des Blutes an weissen Elementen durch eine Vermehrung der kleinen, einkernigen Elemente (Lymphocyten) gegeben ist«. Desgleichen sagt *v. Limbeck*[7]) neuestens: »Betreffs der farblosen Blutzellen bei Lymphämie lauten übereinstimmend die Angaben dahin, dass die Mehrzahl derselben den kleinen, einkernigen Lymphocyten angehören.

Ganz anders hingegen lautet die Beschreibung *A. Fränkels*[8]) von Fällen acuter Leukämien, die er durchwegs als Lymphämien bezeichnet: ... es zeigte sich übereinstimmend, dass die leukämische Beschaffenheit des Blutes ausschliesslich auf einer Zunahme von mononuclearen Elementen beruhte. Dieselben gehörten zur Categorie der Lymphocyten und boten die verschiedensten Grössenverhältnisse und Uebergänge von kleinen, ihrem Umfange nach einem rothen Blutkörperchen nahe kommenden Formen bis zu solchen von doppelt so grossem Durchmesser dar. Die grösseren unter ihnen zeigten, wie die ihnen noch am meisten gleichenden mononuclearen Zellen des normalen Blutes, einen auffallend voluminösen, chromatinarmen Kern, welcher bei der Mehrzahl den Zellleib bis auf einen verhältnismässig schmalen, oft eben nur sichtbaren Protoplasmasaum erfüllte«. — In einer gegen *Fränkel* gerichteten Polemik hat *Askanazy*[9]) die Berechtigung der von ersterem gebrauchten Nomenclaturbestritten, wonach derselbe sämmtliche einkernige, farblose Elemente des Blutes als Lymphocyten bezeichnet. *Askanazy* will nur für die kleinen runden Zellen mit einem dieselbe fast ausfüllenden, runden, sich dunkelfärbenden d. h. chromatinreichen Kern und einem ganz schmalen, bisweilen kaum noch deutlich zu erkennenden Protoplasmasaum den Namen Lymphocyten

[6]) *H. F. Müller*, Deutsches Archiv für klin. Med. Bd. 50; pag. 53.
[7]) Grundriss einer klinischen Pathologie des Blutes, *G. Fischer* 1896, 2. Auflage pag. 321.
[8]) *A. Fränkel*, Deutsche medicinische Wochenschrift, 1895, Nr. 39–43.
[9]) Deutsche med. Wochenschrift 1895, pag. 872.

reservirt wissen. Demgegenüber entgegnete *A. Fränkel*[10]), die beschränkte Definition des Lymphocytenbegriffes im Sinne *Askanazy's* werde von der Mehrzahl der Autoren nicht mehr anerkannt. Er habe für die von ihm beschriebenen Fälle nicht das Vorherrschen grosser Lymphocyten als charakteristisch für die Blutveränderung hervorgehoben, sondern gerade »den Polymorphismus der Zellen (Vorhandensein aller möglichen Grössenübergänge von den kleinen bis zu den grössten Lymphocyten)« als bedeutungsvoll hervorgehoben.

Wenn man nun die Befunde der histologischen Blutbilder, welche ich in den drei, im vorigen Abschnitte beschriebenen Fällen fesstellen konnte, nachliest und speciell einen Blick auf die beiden Figuren wirft, welche die mikroskopischen Präparate von zweien Fällen darstellen, so wird jedermann finden, dass diese Befunde, resp. Bilder vollkommen jenen entsprechen, welche *A. Fränkel* in seinen Fällen zu finden Gelegenheit hatte. Ich muss mich also im Gegensatze zu den in den citirten Aeusserungen *Müller's* und *v. Limbeck's* bisher giltigen Anschauungen über das lymphämische Blutbild ganz auf die Seite *A. Fränkel's* stellen. Ich kann dies mit umso grösserer Berechtigung thun als ja *A. Fränkel* jenen charakteristischen Terminus, den ich zuerst unter allen Autoren dieses Gebietes gebraucht habe **„Polymorphismus der Zellformen"** ebenfalls zur Bezeichnung der von ihm erhobenen Blutbilder gewählt hat. Man sieht also in den Fällen von Lymphämie nicht wie dies bisher gelehrt wurde, nur eine Art von kleinen einkernigen Lymphocyten, sondern vielmehr eine ganze Reihe von Grössentypen weisser Blutzellen, denen allen das gemeinsame Merkmal zukommt, dass sie einen im Verhältnis zum Zellleib grossen Kern und nur einen ganz schmalen, oft kaum sichtbaren Protoplasmasaum besitzen, also nicht die Grösse der Zellen und auch nicht die mehr oder minder starke Affinität ihrer Kerne zu den basischen Farbstoffen (d. h. dementsprechenden Chromatinreichtum) ist das Charakteristikon dieser, die Hauptmasse der weissen Blutzellen im lymphämischen Blutbilde bildenden Zellformen, sondern einzig und allein das ebengeschilderte Verhältnis der Grösse des Kernes zur Grösse des Protoplasmaleibes. Diese in verschiedenen Grössentypen auftretenden Zellen nenne ich in Uebereinstimmung mit *A. Fränkel*, Lymphocyten. Unter ihnen findet man nicht nur wie *A. Fränkel* beschreibt, als kleinste Formen solche vom Um-

[10]) *A. Fränkel*, Deutsche med. Wochenschrift l. c., pag. 873.

fange der rothen Blutkörperchen, sondern wie Fig. 2 zeigt, auch solche die ein Drittel der Grösse der Erythrocyten betragen. Anderseits sind die grössten Lymphocyten nicht solche von doppelt so grossem Durchmesser (*Fränkel*) sondern auch solche von drei-, fast vierfachen Diameter. Die Ueberzeugung hiefür wird man sich sofort verschaffen, wenn man die getreu nach der Natur, d. h. nach Präparaten gezeichneten Abbildungen im vorigen Abschnitte ansieht. Dagegen fand ich in meinen Fällen von Lymphämie nicht die von *Fränkel* in seinen lymphämischen Blutbefunden reichlichen Uebergangsformen oder gar Zellen mit »bläschenartigen, chromatinarmen Doppelkernen.« Was die polynuclearen Formen betrifft, so treten dieselben gegenüber der überwiegenden Zahl der mononuclearen Formen so zurück, dass ich wie schon erwähnt im Fall 3 (Fig. 2) das Präparat förmlich durchsuchen musste, um endlich einen polynuclearen Leukocyten zu finden.

Bisher noch nicht beobachtet ist der Befund reichlicher eosinophiler Zellen, wie ich ihn in dem an 2. Stelle beschriebenen lymphämischen Blutbilde fand. Bisnun galt der von *Wertheim, Guttmann, H. F. Müller* u. A. erhobene Befund, dass in den Fällen von Lymphämie die eosinophilen Zellen bedeutend vermindert seien. Warum ausnahmsweise in meinem oben beschriebenen Falle ein geradezu excessives Vorkommen von eosinophilen Zellen im lymphämischen Blute zustande kam, habe ich bereits im vorigen Abschnitt zu deuten versucht und verweise ich auf die entsprechende Stelle.

* * *

So sicher ich nun einerseits mit *A. Fränkel* bezüglich der Charakteristik des lymphämischen Blutbefundes übereinstimme, so wenig habe ich Grund der seinem oben citirten Aufsatze zu Grunde liegenden Behauptung beizustimmen, dass der die acute Leukämie charakterisirende Blutbefund der Lymphämie entspreche. Wenn man die Publication *Fränkel's* mit strenger Aufmerksamkeit durchliest, wird man finden, dass *Fränkel* den Begriff »acut« sehr vorsichtig umschreibt. Zunächst muss es befremdlich erscheinen, dass er Fälle von 3—4 monatlicher Dauer »acut« nennt, ebenso wenig berechtigt erscheint mir die Annahme jene Fälle zu den acuten zu zählen, welche mit den Zeichen der hämorrhagischen Diathese einsetzen. Aus zahlreichen Beobachtungen der Literatur ist ersichtlich, dass die hämorrhagische Diathese auch in ausgesprochen chronisch verlaufenden Fällen frühzeitig eintreten kann, ja Blutungen aus ver-

schiedenen Schleimhäuten oft das erste Zeichen sind, die den Patienten auf das Leiden aufmerksam machen und ihn zum Arzte führen. Anderseits zeigt gerade wieder in anderen Fällen letzterer Umstand, dass die leukämische Erkrankung lange Zeit latent vorhanden ist und sich in der überwiegenden Mehrzahl der Fälle schleichend entwickelt, so dass das Individuum erst dann zum Arzt kommt, bis schwere sichtbare Erscheinungen hervortreten. Ich muss mich also ganz zu der Ansicht *v. Limbecks*[11]) bekennen, »dass es der Willkür der Einzelnen überlassen bleibt einen bestimmten Fall als acut oder chronisch zu bezeichnen«. Wir fassen unser Urtheil nach dem Verlauf der Krankheit während unserer Beobachtungszeit. Ein Kranker, der heute aus dem einen Spital entlassen wird und daselbst zu einer Annahme von einer Krankheitsdauer von 6 Monaten Veranlassung gab, kann morgen in einem anderen Spitale Aufnahme finden und daselbst unter acut stürmischen Erscheinungen usque ad finem nach ein paar Tagen vom Tode ereilt werden — acute Leukämie. Der Anfang der Erkrankung ist ja meist in ein gewisses Dunkel gehüllt und lässt sich oft durch noch so genau erhobene anamnestische Daten nicht mit Sicherheit feststellen. *Fränkel* selbst sagt »dass die Definition des Begriffes »acut« oftmals mehr auf der klinischen Auffassung als der eigentlichen Dauer fusst«.

Es kann nun aber weiter die Frage entstehen, ob nicht, wenn die Angaben *Fränkel's* richtig sind, dass die acuten Leukämien Lymphämien sind, ein derartiger Blutbefund gewisse prognostische Schlüsse zulässt. Demgegenüber muss ich sowohl den Fall I als auch den Fall III der im vorigen Abschnitte mitgetheilten Fällen citiren, welche eminent chronisch verliefen und trotzdem das lymphämische Blutbild darboten, während der Fall II nach unserer kurzen Beobachtungszeit acut verlief, es aber keineswegs festgestellt werden konnte, wie lang das Individuum schon vorher an Leukämie erkrankt gewesen. Ein Moment, dass in diesem Fall deutlich ausgesprochen war, könnte vielleicht zu Gunsten der Annahme eines acuten Verlaufes sprechen, ich meine nämlich das rapide Ansteigen, die um grosse Differenzen wachsende Zahl der Leukocyten innerkalb kurz aufeinanderfolgender Zählungstermine.

* * *

Ich habe mich nun weiter auf anderem Wege bemüht gewisse Differenzen zwischen der Lymphämie und der Leukämie

[11]) *v. Limbeck*, Artikel »Leukämie« in *Drasche's* »Bibliothek der gesammten medicin. Wissenschaften«, Int. Med. Bd. II, pag. 512.

im engeren Sinne festzustellen. Zu diesem Zwecke wählte ich die mikroskopische Untersuchung und Vergleichung der Organe je eines Falles von Lymphämie, resp. Leukämie.

Die Organstückchen wurden z. Th. in Alkohol, z. Theil in *Müller*'scher Flüssigkeit gehärtet und die angefertigten Schnitte mit Hämatoxylin und Eosin gefärbt. Als Object für die Lymphämie dienten die Organe (Lymphdrüsen, Milz, Leber) des 1. im vorigen Abschnitte beschriebenen Falles, M. K. Als Vergleichsobject hiezu die Präparate der gleichen Organe eines Falles von Leukämie aus der Klinik des Herrn Prof. *v. Schrötter*, von dem mir Stückchen der bezeichneten Organe durch die Güte des Herrn Assistenten Dr. *Albrecht* zukamen.

Die vergleichsweise Betrachtung von Milzschnitten zeigte in erstgemeinten Falle nur stellenweise eine dichtere Anhäufung des lymphoiden Gewebes (auch der makroskopische Obductionsbefund bot nur eine mässige Vergrösserung der Milz), hingegen konnte man im zweiten Falle (Leukämie), in dem die Milz über 3 *kg.* schwer war, eine dichte, diffuse Infiltrirung von lymphadenoidem Gewebe constatiren.

Geradezu in die Augen fallend war der Unterschied zweier Leberpräparate. Die Leber der Lymphämie (vide Fig. IV. der Tafel) zeigte stellenweise das Lebergewebe von Lymphzellenanhäufungen ersetzt, man sah dichte, einzeln stehende, sich fast kreisförmig abgrenzende Herde. Hie und da sieht man auch Lymphzellenanhäufungen längs der Bindegewebszüge. Die Zellen dieser lymphadenoiden Gewebsherde sind von fast durchaus gleichartiger Beschaffenheit. Zellen mit eingebuchteten Kernen sah ich nicht, ebensowenig konnte ich Karyokinesen entdecken. — Das Leberpräparat des anderen Falles (vide Fig. V. der Tafel) zeigte eine mehr diffuse Infiltration, deren einzelne Stücke sich strassenartig zwischen den auseinanderweichenden Leberzellenbalken erstreckten.

Die einzelnen Zellen des Infiltrates boten verschiedene Grössentypen sowohl des Kernes, als des Protoplasmaleibes, als der Zellen in toto. An einzelnen Stellen sieht man Zellen mit eingebuchteten Kernen mit dem bekannten Charakter der polynuclearen Leukocyten. Mitosen konnte ich unter den Zellen des Infiltrates nicht finden.

Eine genaue Untersuchung widmete ich den mikroscopischen Präparaten der Lymphdrüsen von dem Falle M. K. (Lymphämie). Mitten in dem lymphadenoiden Gewebe sah man Herde, deren Zellen bedeutender dichter angehäuft waren als die des übrigen Gewebes. Ich versuchte die ver-

schiedenartigen Formen von Zellen in mehrere Gruppen zu theilen und fand:

1. Zellen mit grossem Protoplasmaleib und kleinem runden Kerne in relativ grosser Menge (epithel-ähnlich).

2. ebensolche epitheloide Zellen von kleineren Dimensionen.

3. Kleine Zellen mit grossem Kerne und spärlichen Protoplasmaleib (die Hauptmasse).

4. Endlich spärliche Zellen mit eingebuchteten Kernen. Die hier beschriebenen Zelltypen sind in den Fig. I und II der Tafel bildlich dargestellt.

Ein Vergleich mit dem im 10. Abschnitte mitgetheilten mikroskopischen Befunde der Lymphdrüsen des Falles von Pseudoleukämie zeigt, dass in den Lymphdrüsenschnitten der Lymphaemie die in ersteren relativ zahlreichen, grossen Zellen mit 1—2 Kernen fehlten.

Die Betrachtung der Zellformen in Milzschnitten von der Lymphämie zeigen Zelltypen wie in den Lymphdrüsen desselben Falles (Fig. III der Tafel).

Dies sind die wesentlichsten Befunde meiner mikroskopischen Untersuchungen. Ich stelle dieselben einfach als Thatsachen hin, namentlich hinsichtlich des Unterschiedes der Präparate von Lymphämie und Leukämie. Irgend welche Schlüsse daraus zu folgern oder sie mit den histologischen Blutbildern in Beziehung zu bringen, erlaube ich mir nicht.

* * *

Die wichtigsten meiner die Leukämie betreffenden Untersuchungen seien in folgenden Schlusssätzen formulirt:

1. Bezeichnungen »lienale, myelogene, lymphatische, Leukämie« sind gänzlich zu meiden. Sie bilden einen wortlichen Begriff für die Erkrankung der Milz, des Knochenmarkes, der Lymphdrüsen bei Leukämie, sofern dieselben bei der Autopsie constatirt werden können. Im klinischen Sinne haben die Bezeichnungen gar keinen Werth, denn es hat sich gezeigt, dass

2. Aus dem Blutbefunde kein Schluss auf die Erkrankung irgend eines speciellen Organes bei der Leukämie gezogen werden kann.

3. Es gibt nur 2 Formen von leukämischen Blutbildern:

a) die **Lymphämie**: Das Blutbild zeigt eine Vermehrung farbloser Zellen von dem Typus der Lymphocyten (Zellen mit dem im Verhältnis zum Zellleib grossen, fast denselben ausfüllenden Kernen und schmalem Protoplasmasaume, aber von sehr wechselnder Grösse).

b) **Leukämie** sensu strictriori oder Leukämie schlechtweg: Das Blut zeigt eine Vermehrung farbloser Zellen, von dem Typus der Leukocyten maiori sensu. (Zellen mit allen möglichen Unterschieden zwischen der Grösse des Kernes und der Grösse des Zelleibes.)

4. Die Vermehrung der eosinophilen Zellen findet sich gewöhnlich nur bei der Leukämie im engeren Sinne. Ausnahmsweise kann dieselbe aber auch bei der Lymphämie vorkommen.

5. Das Charakteristikon des leukämischen Blutbefundes gegenüber dem leukocytotischen ist der Polymorphismus der weissen Blutzellen. Derselbe spielt sich entweder in der Reihe der Lymphocyten oder in der Reihe der Leukocyten maiori sensu ab.

6. Dementsprechend unterscheide ich vom klinischen Standpunkte 2 Typen der Leukämie:

a) Die Leukämie mit lymphocytämischen Typus.

b) die Leukämie mit leukocytämischen Typus.

Die bisher üblichen Termine Splenämie und Myelämie sind ganz bedeutungslos und womöglich überhaupt nicht mehr zu gebrauchen.

7. Aus den mikroskopischen Befunden der Organe einen Schluss über das Wesen des Unterschiedes beider Leukämieformen festzustellen, erscheint nicht möglich.

8. Der Begriff der »acuten Leukämie« ist womöglich einzuschränken. Die Leukämien von lymphocytämischen Typus müssen keineswegs immer rapid, d. h. acut verlaufen, sondern bieten häufig auch einen chronischen Charakter.

K. und k. Hofbuhdruckerei Karl Prochaska in Teschen.

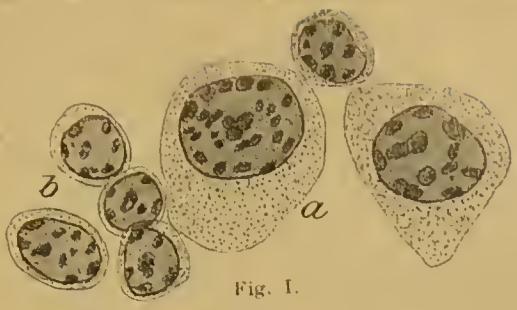

Fig. I.

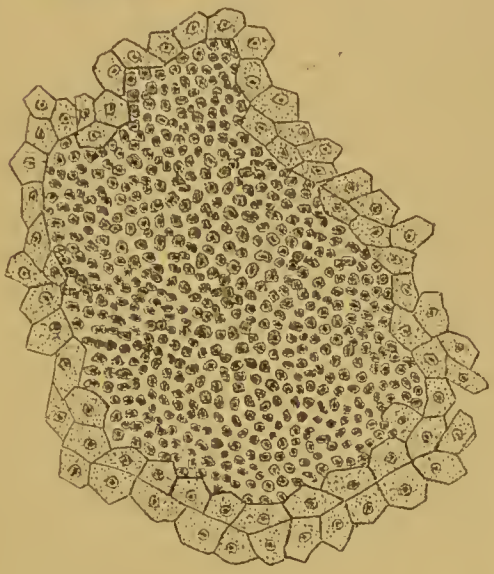

Fig. IV.

Fig. II.

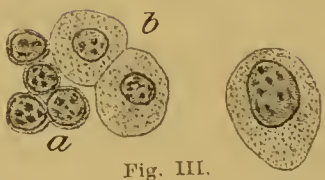

Fig. III.

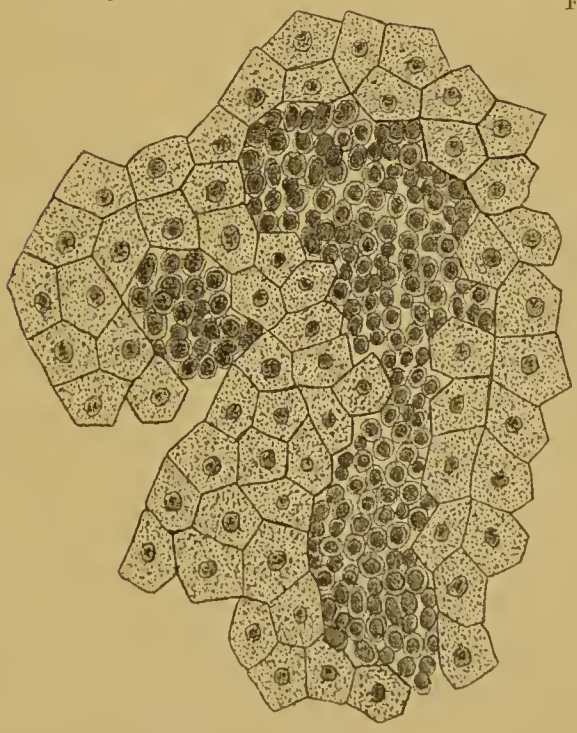

Fig. V.

Fig. I. Lymphdrüsenschnitt vom Falle M. K. (Lymphämie). — Fig. II. Zelltypen (a, b, c) aus den Lymphdrüsenschnitten dieses Falles. — Fig. III. Zellformen (a, b) aus den Milzschnitten der Lymphämie. — Fig. IV. Leberpräparat der Lymphämie: kreisförmig abgegrenzter Lymphzellenherd mitten im Lebergewebe. — Fig. V. Leberpräparat einer Leukämie (Fall der Klinik Schrötter): Strassenartiges Lymphzelleninfiltrat zwischen den auseinanderweichenden Leberzellenbalken.